

ŠPECIALIZAČNÁ PRÁCA 2019

KAPITOLY MODERNEJ NEUROLÓGIE

MUDr. Ján NECPÁL

KLINICKÁ CHARAKTERISTIKA OCHORENÍ PODMIENENÝCH PATOLOGICKÝM HROMADENÍM TAU PROTEÍNU

Vydané s podporou spoločnosti Lundbeck

KAPITOLY MODERNEJ
NEUROLÓGIE

OKTÓBER 2019

Vydané s podporou spoločnosti Lundbeck

MUDr. Ján Necpál

KLINICKÁ CHARAKTERISTIKA OCHORENÍ PODMIENENÝCH PATOLOGICKÝM HROMADENÍM TAU PROTEÍNU

KAPITOLY MODERNEJ NEUROLÓGIE

PREDSLOV

Milé dámy, vážení páni a vítaní čitatelia,

Slovenská neurologická spoločnosť Vám vďaka edukačnej grantovej podpore spoločnosti Lundbeck už tradične predkladá ďalšiu publikáciu vo formáte „Kapitoly modernej neurológie“. Tentokrát ide o najlepšiu písomnú prácu k špecializačnej skúške v špecializačnom odbore neurológia za rok 2019.

Prácu s názvom „Klinická diagnostika ochorení podmienených patologickým hromadením tau proteínu“ vytvoril MUDr. Ján Necpál z Neurologického oddelenia NsP vo Zvolene, ktorý súčasne pôsobí ako lekár Centra pre diagnostiku a liečbu extrapyramídových ochorení pri Neurologickej klinike Jesseniovej LF a Univerzitnej nemocnice v Martine. Dr. Necpál patrí síce k mladšej generácii slovenských neurológov, ale jeho erudícia v problematike extrapyramídových chorôb (anglický ekvivalent movement disorders) je veľká a zaraďuje ho k špičke v tejto oblasti na Slovensku s priamym medzinárodným dosahom. Excelentná znalosť semiológie „expy“ príznakov a definovanie syndrómov mu umožnilo opakovane stanoviť diagnózy raritných neurodegeneratívnych a neurometabolických nozologických jednotiek. Autor rovnako spája vybrané ochorenia s dôslednou genetickou analýzou, takže sa môžeme určite tešiť na ďalšie nové informácie z priestoru klinicko – genetických korelátov. Prirodzeným ďalším krokom v profesionálnej kariére dr. Necpála je z môjho pohľadu získanie vedecko – pedagogického titulu „PhD.“, v čom mu prajem úspech, o ktorom vôbec nepochybujem.

Čitatelia, ktorí sa pohrúžia do predkladanej publikácie zistia, že svet tauopatií je o mnoho viac tajuplný a pestrofarebný, než sa všeobecne myslí. Súčasne sa neustále ďalej rozvíja a ponúka nové a nové informácie. Takže Vám všetkým prajem ešte raz prínosný odborný a čiastočne aj vedecký zážitok.

V Martine, 2. 10. 2019 *prof. MUDr. Egon, Kurča, PhD., FESO*

PREDHOVOR

Ochorenia s patologickým ukladaním tau proteínu tvoria početnú skupinu zatiaľ nevyliečiteľných neurodegeneratívnych porúch. Výber tejto témy sa rodil pomerne ľahko: vychádzal jednak z naliehavosti po aktuálnej publikácii v danej oblasti, najmä keď pre väčšinu neurológov predstavuje tento okruh ochorení stále akúsi „terra incognita“, a jednak z popredného záujmu, nazbieraných vlastných klinických skúseností a zanietenej práce autora s pacientami, ktorí trpia na tieto ochorenia.

Predkladaná práca sa venuje predovšetkým klinickej stránke primárnych tauopatií. Bola dizajnovaná tak, aby ponúkala ucelený pohľad na klinický a diagnostický prístup k dvom najznámejším z nich – progresívnej supranukleárnej paréze a kortikobazálnej degenerácii, a to uchopiteľne pre neurológa – laika v danom odbore, ale aj špecialistu na extrapyramídové poruchy. Marginálne sa venuje aj ostatným zriedkavejším klinickým jednotkám, z ktorých niektoré boli popísané len nedávno. Pojednávané sú takisto možnosti liečby tauopatií, nielen symptomatickej, ktorá je bohužiaľ stále iba limitovane fungujúca, ale sú predložené aj najnovšie poznatky o patogeneticky orientovanej terapii, ktorá ako sa zdá, čoskoro môže reálne vstúpiť do boja s chorobami podmienenými hromadením tau proteínu.

OBSAH

PREDSLOV 5
PREDHOVOR 7
ZOZNAM SKRATIEK 10
ÚVOD 13
1 MOLEKULÁRNE BIOLOGICKÝ ÚVOD 15
1.1 Gén pre tau proteín 15
1.2 Tau proteín 15
2 OCHORENIA S PATOLOGICKÝM HROMADENÍM TAU PROTEÍNU – TAUOPATIE 18
2.1 Úvod do problematiky 18
2.2 Patofyziológia vzniku tauopatií 19
3 KLINICKÉ CHARAKTERISTIKY PRIMÁRNYCH TAUOPATIÍ – ÚVOD 22
4 PROGRESÍVNA SUPRANUKLEÁRNA PARALÝZA 23
4.1 Úvod 23
4.2 Klinický obraz PSP 24
4.3 Klinické varianty PSP 28
4.4 Diagnostika 29
4.5 Liečba 35
5 KORTIKOBAZÁLNA DEGENERÁCIA 37
5.1 Úvod 37
5.2 Klinický obraz CBD 38
5.3 Diagnostika 41
5.4 Liečba 44
6 OSTATNÉ PRIMÁRNE TAUOPATIE 46
6.1 Frontotemporálna lobárna degenerácia asociovaná s mutáciou na 17. chromozóme (FTLD-17) 46
6.2 Pickova choroba 46
6.3 Choroba argyrofilných zŕn (argyrophilic grain disease, AGD) 47
6.4 Globulárna gliálna tauopatia 47
6.5 Chronická traumatická encefalopatia 47
6.6 Progresívna ataxia s palatálnym tremorom 49
6.7 Primárne vekom podmienené tauopatické jednotky 49

6.8 Endemicky sa vyskytujúce ochorenia 50
6.9 Choroba s difúznymi neurofibrilárnymi klbkami a kalcifikátmi 51
6.10 IgLON5 protilátkový syndróm 52
7 KLINICKO-PATOLOGICKÉ KORELÁCIE PRIMÁRNYCH TAUOPATIÍ 53
8 NOVÉ PERSPEKTÍVY V LIEČBE TAUOPATIÍ 55
ZÁVER 57
OBRAZOVÁ PRÍLOHA 59
ZOZNAM BIBLIOGRAFICKÝCH ODKAZOV 73

ZOZNAM SKRATIEK

ACH	Alzheimerova choroba
AD	autozomálne dominantný
AGD	argyrophyllic grain disease (choroba argyrofilných zŕn)
ALS	amyotrofická laterálna skleróza
AR	autozomálne recesívny
ARTAG	aging-related tau astrogliopathy (vekom podmienená tau astrogliopatia)
BMI	body mass index
bvPPA	behaviorálny variant primárnej progresívnej afázie
CBD	kortikobazálna degenerácia
CBS	kortikobazálny syndróm
CT	computer tomography (počítačová tomografia)
CTE	chronická traumatická encefalopatia
CTX	cerebrálna tendimatózna xantomatóza
DLB	dementia with Lewy bodies (demencia s Lewyho telieskami)
DNA	deoxyribonukleotidová kyselina
DNTC	diffuse neurofibrillary tangles with calcifications (choroba difúznych neurofibrilárnych klbiek s kalcifikátmi)
FTLD	frontotemporálna lobárna degenerácia
GGT	globulárna gliálna tauopatia
GSK-3	glykogén syntáza kináza 3
MAPT	microtubule associated protein tau
MCP	middle cerebellar peduncule (stredný mozočkový pedunkulus)
MR	magnetická rezonancia
mRNA	messenger RNA
MSA	multisystémová atrofia
NFT	neurofibrillary tangles (neurofibrilárne klbká)
PAGF	pure akinesia with gait freezing (syndróm čistej akinézy so zamŕzaním chôdze)

PAPT	progresívna ataxia s palatálnym tremorom
PART	primary age-related tauopathy (primárna vekom podmienená tauopatia)
PCH	Parkinsonova choroba
PDC	parkinsonizmus-demencia komplex
PET	pozitrónová emisná tomografia
PI	posturálna instabilita
PNFA	progresívna nonfluentná afázia
PPA	primárna progresívna afázia
RNA	ribonukleotidová kyselina
RS	Richardsonov syndróm
SCP	superior cerebellar peduncule (horný mozočkový pedunkulus)
SSRI	selective serotonin reuptake inhibitors (selektívne inhibítory spätného vychytávania serotonínu)
svPPA	sémantický variant primárnej progresívnej afázie
TDP-43	TAR DNA binding protein-43
18F-FDG	18F-fluorodeoxyglukóza

ÚVOD

Neurodegeneratívne ochorenia predstavujú celosvetový medicínsky, sociálny, ekonomický a najmä ľudský problém. Lekári, ktorí s nimi prichádzajú do úzkeho kontaktu, a to najmä neurológovia a psychiatri, ktorí sa na ne detailne špecializujú, sú konfrontovaní s ich zákernosťou, ktorá vyplýva z faktu, že sú neliečiteľné a systematicky oberajú svoje „obete" o fyzické a psychické zdravie. Okrem pacientov devastujú aj ich príbuzných a známych, až kým nedôjde k ich nevyhnutnému finišu: smrti. Osudy pacientov sa tak dotýkajú aj lekára! Od prvého kontaktu, kedy sa s nimi zoznámi, postupne sleduje ako ich choroba mení a čoraz viac zapadá do jedného z konkrétnych obrazov, ktorý mu dáva tušiť nasledujúci zhubný priebeh. Našťastie obdobie, kedy sa táto práca píše, môžeme považovať už za akési prechodné, kedy konštatovaním diagnózy nekončia snahy o jej „liečbu" ako to bolo ešte nedávno. Naozaj, hoci ešte v ambulancii nemôžeme ponúknuť liek na danú chorobu, vieme, že doba pokročila a po tomto lieku sa intenzívne pátra, a to nie empiricky, ale na základe patogenetických podkladov, ktoré sa rokmi nazbierali. Práca s neurodegeneratívnymi ochoreniami prináša teda aj akýsi nový aspekt, a to nádej. Výnimku by nemali tvoriť ani tauopatie, ktorým sa táto práca detailne venuje.

Z názvu práce vysvitá, že bude pojednávať najmä o klinických aspektoch tauopatií. Od nevyhnutného úvodu, ktorý oboznámi čitateľa zo základnými faktami, bude pokračovať akoby mostom cez klinickú a diagnostickú časť až po najnovšie informácie ohľadne aktuálnych možností a realizácie patogenetickej liečby tauopatií. Ochoreniam, ktorých histopatologickým prejavom je hromadenie tau proteínu popri inej ďalšej známej patológii, teda sekundárne tauopatie, rozoberané bližšie nebudú. Jadro tvorí najmä kompaktne podaná informácia o klinickej diagnostike primárnych tauopatií určená jednak pre všeobecného neurológa, jednak pre špecialistu na ochorenia z okruhu „movement disorders" (extrapyramídové poruchy), keďže mnoho z nich do tejto skupiny patrí. Osobitne sa budú rozoberať dve najčastejšie Parkinson-plus tauopatie, a to progresívna supranukleárna paralýza a kortikobazálna degenerácia.

Cieľom práce je ponúknuť praktický pohľad na klinickú, ale aj zobrazovaciu diagnostiku primárnych tauopatií. Jednotlivé príznaky alebo podstatné informácie sú dokladované obrazovým materiálom z databázy pacientov manažovaných autorom, získaným s ich láskavým zvolením a písomným súhlasom.

Neurodegeneratívne ochorenia s patologickým hromadením tau proteínu sú relatívne pohyblivou a vyvíjajúcou sa oblasťou neurológie. Hoci je to tak, musím konštatovať, že dostupnej a aktuálnej literatúry na túto tému je na Slovensku prakticky minimum. Preto dúfam, že táto práca bude aktuálnym, informatívnym, zrozumiteľným a kvalitným zdrojom do rúk klinickej neurologickej praxe.

Prajem príjemné čítanie.

1 MOLEKULÁRNE BIOLOGICKÝ ÚVOD

1.1 Gén pre tau proteín

Proteín tau (τ) alebo „proteín asociovaný s mikrotubulami“ (MAPT) bol objavený skupinou biochemických pracovníkov z New Jersey v roku 1975; práve v roku, kedy bola objavená aj elementárna častica tau leptón alebo tauón (*Weingarten a kol. 1975*; *Perl a kol. 1975*). Názov tau mu dal Marc Kirschner podľa jeho schopnosti zhlukovať tubulín do mikrotubulov, ktoré sú súčasťou cytoskeletu buniek (tau – tubulín) (*Weingarten a kol. 1975*).

Gén pre humánny tau proteín leží na dlhom ramienku 17. chromozómu v pozícii 17q21 a pozostáva zo 16-tich exónov. Primárne je exprimovaný v neurónoch a v centrálnej nervovej sústave je prepisovaný do jadrovej RNA tzv. alternatívnym zostrihom (angl. splicing) exónov 2, 3 a 10, čím vznikajú rozličné druhy mRNA, ktorých translácioU vzniká šesť rozličných izoforiem tau proteínu. Keďže exón 10 kóduje jednu zo štyroch oblastí, ktoré sa podieľajú na väzbe tau proteínu s mikrotubulami (tzv. microtubule-binding domains), jeho zostrihom vznikajú tak izoformy s troma repetitívnymi sekvenciami (3R) o počte 31 – 32 aminokyselinových zvyškov, na rozdiel od nezostrihnutého exónu 10, čím tak vznikajú štyri takéto oblasti (4R). Exón 10 kóduje pritom R2 doménu, o ktorú sú 4R izoformy dlhšie (obr. 1). V periférnom nervovom systéme existuje iba jediná izoforma s veľkou molekulárnou hmotnosťou, nazývaná big tau, ktorá je exprimovaná exónom 4A (*Avila a kol. 2004*; *Sergeant a kol. 2005*; *Gao a kol. 2018*). Oblasť MAPT génu sa delí na základe ôsmych spoločných nukleotidových polymorfizmov na dva hlavné haplotypy: častejší H1 a menej častý H2 haplotyp. Zistilo sa, že haplotyp H1 je výraznejšie exprimovaný pri progresívnej supranukleárnej paralýze a kortikobazálnej degenerácii (viď nižšie) (*Avila a kol. 2004*).

1.2 Tau proteín

1.2.1 Štruktúra tau proteínu

Izoformy tau proteínu sú zložené z dvoch hlavných domén: microtubule-binding domény a projekčnej domény.

Ako bolo už uvedené, microtubule-binding doména obsahuje tri (3R) alebo štyri (4R) sekvencie zvyškov aminokyselín. Nachádza sa na C-konci proteínu a pozostáva z oblastí s väzobnou kapacitou na tubulín (R1-R4) s konzervatívnym

počtom 18-tich aminokyselín, ktoré sú oddelené oblasťami s dĺžkou 13-14 aminokyselín, zvanými inter repeats. Miesto s najpotentnejšou indukciou väzby, a tým polymerizácie mikrotubúl, je oblasť medzi R1 a R2 úsekmi, tzv. R1-R2 interregión (najmä peptid KVQIINKK), ktorý je unikátny pre 4R izoformy (*Avila a kol. 2004*; *Kolarova a kol. 2012*). 4R tau sa viaže na mikrotubuly s vyššou afinitou než 3R (*Lu a Kosik 2001*).

Projekčná doména je kódovaná exónmi 2 a 3 a pozostáva z oblasti N-aminokyselinových zvyškov (región N1 a N2) a tzv. proline-rich oblasti (oblasti bohatej na aminokyselinu prolín). Jej úloha spočíva v interakcii s ostatnými proteínmi cytoskeletu a určovaní medzier medzi axonálnymi mikrotubulmi (*Avila a kol. 2004*; *Kolarova a kol. 2012*; *Gao a kol. 2018*).

Jednotlivé izoformy tau proteínu sa odlišujú prítomnosťou alebo absenciou N a R oblastí (3R tau: 0N3R, 1N3R, 2N3R; 4R tau: 0N4R, 1N4R, 2N4R) (*Kolarova a kol. 2012*). Základná štruktúra tau proteínu je zobrazená na obrázku 1.

Obr. 1 Pozri prílohu na str. 59

Exóny 0 a 14 sú nekódujúcimi oblasťami génu. Všetky okrem nich vytvárajú základnú štruktúru tau proteínu, pozostávajúcu zo štyroch častí. N1 a N2 oblasti sú kódované exónnmi 2 a 3, R2 exónom 10. Exón 4a je prepisovaný iba v periférnych tkanivách. 6 izoforiem tau proteínu vzniká alternatívnym zostrihom exónov 2, 3 a 10 (prevzaté z *Gao a kol. 2018*).

1.2.2 Biologické funkcie tau proteínu

Tau proteín podlieha rozličným druhom posttranslačnej modifikácie, najmä fosforylácii na serínových a treonínových zvyškoch, ale aj glykozylácii, ubiquitinizácii, glykácii, trunkácii či oxidácii. Tieto modifikácie hrajú významnú úlohu jednak pri samotnej biologickej funkcii proteínu, jednak za patologických podmienok (viď nižšie) (*Avila a kol. 2004*).

Tau je najmä neuronálnym proteínom, hoci sa nachádza aj v rozličných bunkách neuroglie. Počas zrenia buniek sa stáva lokalizovaný dominantne axonálne. Pred jeho transportom do jadra je fosforylovaný v cytosole (*Greenwood a Johnson 1995*; *Sotiropoulos a kol. 2017*). **Fosforylácia tau proteínu**, ktorá je najvýraznejšia vo fetálnych neurónoch a znižuje sa postupne vekom, sa zdá byť dominantným krokom, ktorým môžu byť jeho biologické funkcie regulované. Hoci majú na nej úlohu viaceré enzýmy (napr. tau proteín kináza II., MAP kináza, proteín kináza A a C, kalmodulín kináza II.), najdôležitejším enzýmom fosforylácie je

glykogén syntáza kináza 3 (GSK3). Prostredníctvom fosforylácie tau proteín plní svoju primárnu funkciu, t.j. **reguláciu väzby na mikrotubuly a ich stabilizáciu**. Potrebnú defosforyláciu umožňujú naopak fosfatázy, napr. proteín fosfatáza 2A, 2B (kalcineurín) alebo C (*Avila a kol. 2004*). Mikrotubuly hrajú dôležitú úlohu v intracelulárnom transporte organel, lyzozómov, peroxizómov a vezikúl, a tak tau proteín svojou väzbou na ne ovplyvňuje aj túto funkciu (*Kolarova a kol. 2012*; *Gao a kol. 2018*). Stabilizáciou mikrotubúl chráni bunku proti rozličným mikrotubulárnym jedom (*Baas a kol. 1994*).

Novšie sa tau proteínu pripisujú aj mnohé ďalšie dôležité funkcie, ako je udržiavanie integrity DNA, neurogenéza, export železa v neurónoch (*Gao a kol. 2018*; *Sotiropoulos a kol. 2017*; *Lei a kol. 2012*), regulácia inzulínovej signalizácie v mozgu (*Marciniak a kol. 2017*), myelinizácia (*Krämer-Albers a White 2011*), či neuroplasticita mozgu (*Sotiropoulos a kol. 2017*). Biologické funkcie tau proteínu sú podrobnejšie zhrnuté v tabuľke 1.

Tab. 1 Funkcie tau proteínu.

funkcie tau proteínu	
funkcia	referencie
udržiavanie integrity DNA a RNA	Sultan a kol. 2011
regulácia stability heterochromatínu	Sotiropoulos a kol. 2017
stabilizácia mikrotubúl	Avila a kol. 2004
podporovanie zhlukovania mikrotubúl	Sotiropoulos a kol. 2017
regulácia axonálneho transportu	Sotiropoulos a kol. 2017; Terwel a kol. 2002
elongácia a zrenie axónov prostredníctvom regulácie end binding proteínov (EBP 1 a EBP 3)	Sayas a kol. 2015
interakcia s membránovými proteínmi	Brandt a kol. 1995
export železa	Lei a kol. 2012
úloha vo fyziologickej funkcii synapsy	Mondragón-Rodríguez a kol. 2012
regulácia inzulínovej signalizácie v mozgu	Marciniak a kol. 2017
úloha pri myelinizácii interakciou s Fyn kinázou	Krämer-Albers a White 2011
regulácia neuroplasticity mozgu	Sotiropoulos a kol. 2017

2 OCHORENIA S PATOLOGICKÝM HROMADENÍM TAU PROTEÍNU – TAUOPATIE

2.1 Úvod do problematiky

Tauopatie tvoria pomerne heterogénnu skupinu neurodegeneratívnych ochorení, ktorých spoločným znakom je patologické ukladanie hyperfosforylovaného a nerozpustného tau proteínu v neurónoch a bunkách glie (*Lee a kol. 2001*). Podobne ako α-synukleinopatie, prionózy alebo TDP-43-proteinopatie patria medzi neurodegeneratívne proteinopatie (*Kovacs 2016*). Medzi tauopatie zaraďujeme dnes vyše 20 rozličných ochorení (*Chang a kol. 2018*), pričom niektoré nové entity stále medzi ne pribúdajú. Hoci sa všeobecne vyznačujú spoločným molekulárnym mechanizmom, líšia sa medzi sebou selektívnou vulnerabilitou anatomických systémov a tiež klinickými prejavmi (*Murray a kol. 2014*). Ochorenia, u ktorých tau inklúzie tvoria hlavný neuropatologický obraz, ako napr. progresívna supranukleárna paralýza (PSP), nazývame **primárne tauopatie**. Medzi ne patria aj jednotky, ktoré popri svojich typických patologických prejavoch nemajú jasný klinický obraz, a ktoré sú považované za vekovo viazané tauopatie (*Josephs 2017*). Ako **sekundárne tauopatie** sa označujú tie, pri ktorých sa tau patológia vyskytuje v asociácii s inou špecifickejšou patológiou. Do tejto skupiny patrí napr. Gerstmann-Sträussler-Scheinkerova choroba patriaca medzi humánne prionózy alebo Alzheimerova choroba (ACH), ktorej patologický obraz je okrem prítomnosti intracelulárnych neurofibrilárnych klbiek tvorených tau inklúziami charakteristický aj extracelulárne lokalizovanými Aß amyloidnými plakmi (*Lewis a Dickson 2016*; *Murray a kol. 2014*). Kým u zdravých ľudí a pri sekundárnych tauopatiách pozostáva tau proteín z rovnakého množstva 3R a 4R izoforiem, primárne tauopatie sú typické dominantnou prítomnosťou jednej z nich, a preto ich rozdeľujeme na **3R tauopatie** a **4R tauopatie** (*Lewis a Dickson 2016*; *Gao a kol. 2018*). Hoci väčšina tauopatií je sporadických, v niektorých vzácnych prípadoch sa môžu vyskytovať aj hereditárne (*Tacik a kol. 2016*).

Schematický prehľad ochorení podmienených patologickým ukladaním tau proteínu je uvedený v tabuľke 2. Ich základné charakteristiky, klinický obraz, ako aj všeobecne diagnostika a liečba tauopatií sú uvedené v ďalšom texte.

Tab. 2 Prehľad tauopatií.

prehľad tauopatií			
		3R	4R
primárne tauopatie	progresívna supranukleárna paréza		+
	kortikobazálna degenerácia		+
	choroba argyrofilných zŕn		+
	globulárna gliálna tauopatia		+
	vekom podmienená tau astrogliopatia		+
	Pickova choroba	+	
	progresívna ataxia s palatálnym tremorom	+	+
	primárna vekom podmienená tauopatia	+	+
	chronická traumatická encefalopatia	+	+
	guamský parkinsonizmus-demencia komplex	+	+
	guadeloupský parkisonizmus	+	+
	postencefalitický parkinsonizmus	+	+
	choroba difúznych neurofibrilárnych klbiek s kalcifikátmi	+	+
	FTLD-17	+	+
	IgLON5 protilátkový syndróm	+	+
sekundárne tauopatie	Alzheimerova choroba, Downov syndróm, familiárna britská demencia, familiárna dánska demencia, mentálna retardácia asociovaná s mutáciou SLC9A6, Gerstmann-Sträussler-Scheinkerova choroba, Niemann-Pickova choroba – typ C, subakútna sklerotizujúca panencefalitída, myotonická dystrofia		

FTLD-17 – frontotemporálna demencia s parkinsonizmom a väzbou na 17.chromozóm. (*Murray a kol. 2014*; *Josephs 2018*; *Gao a kol. 2017*)

2.2 Patofyziológia vzniku tauopatií

Zdá sa, že prvým a kardinálnym krokom formácie nerozpustných agregátov tau proteínu je jeho abnormálna posttranslačná modifikácia, z ktorej najdôležitejšia a najviac preštudovaná je hyperfosforylácia. **Abnormálna fosforylácia** môže byť zapríčinená jednak upreguláciou tau kináz (najmä GSK 3), jednak downreguláciou tau fosfatáz. Kedže na normálne fungovanie tau proteínu je potrebná optimálna úroveň fosforylácie, hyperfosforylovaný stav vedie logicky k strate jeho biologickej aktivity (*Kolarova a kol. 2012*; *Avila a kol. 2004*). Tau proteín takto stráca svoju natívnu otvorenú štruktúru a dochádza k jeho **konformačným zmenám** (beta skladaný list), ktoré indukujú jeho zhlukovanie, a teda **polymerizáciu** (*Chang a kol. 2018*; *Avila a kol. 2014*). Formácia neurofibrilárnych

klbiek (neurofibrillary tangles, NFT) spočíva v niekoľkých následných krokoch: dimerizácia, multimerizácia, oligomerizácia a nakoniec vytváranie protofibríl (*Ren a Sahara 2013*).

Jednotlivé tauopatie sú teda charakterizované nerozpustnými intracelulárnymi **agregátmi abnormálne hyperfosforylovaného tau proteínu** a stratou buniek v rozličných oblastiach mozgu (*Gomez-Isla 1997*). Okrem postihnutia samotných neurónov dochádza aj k poškodzovaniu buniek neuroglie, čoho prejavom je prítomnosť patologických zmien oligodendrocytov ako sú špirálovité telieska (coiled bodies) či astrocytov, napr. tŕňovitých (thorn-shaped) alebo chocholatých (tufted) astrocytov pri rôznych primárnych tauopatiách. Funkčné dôsledky postihnutia gliálnych buniek môžu zahrňovať poruchu v integrite myelínovej pošvy, udržiavaní hematoencefalickej bariéry, transportu glutamátu a prežívania neurónov a glie. V patogenéze tauopatií sa k tomu predpokladá tiež komplexná úloha gliózy a neuroinflamácie (*Kahlson a Colodner 2015*; *Leyns a Holtzman 2017*).

Ukazuje sa, že akýmsi predchodcom vytvárania nerozpustných agregátov tau proteínu z pôvodne rozpustnej bielkoviny je existencia kvapkovitých tau formácií (tzv. tau droplets), ktoré vznikajú fázovou separáciou rozpustného proteínu. Tie v priebehu niekoľkých dní spontánne tvoria thioflavín-S pozitívne tau agregáty (*Wegmann a kol. 2018*).

Vznik tauopatie ako ochorenia vysvetľuje všeobecne akceptovaná **hypotéza propagácie tau patológie**, ktorá predpokladá transcelulárne šírenie tau agregátov vytvárajúcich akési zárodky (tau seeds) medzi donorskou a recipientnou bunkou. V nej dochádza k rekruitovaniu normálneho tau proteínu do patologickej formy a ďalšiemu šíreniu. Takáto propagácia patológie prebieha synaptickým alebo nesynaptickým mechanizmom medzi rozličnými neuroanatomicky spojenými oblasťami mozgu (*Goedert a Spillantini 2017*, *Lewis a Dickson 2016*; *Mudher a kol. 2017*).

Kvôli podobnosti patomechanizmu šírenia ochorenia na molekulárnej úrovni s priónmi sa zvykne označovať **šírenie tau patológie** ako **„prion-like“**, podobne ako sa predpokladá napr. aj pri Parkinsonovej chorobe (PCH) alebo amyotrofickej laterálnej skleróze (ALS) (*Lewis a Dickson 2016*; *Hasegawa a kol. 2017*).

Všeobecná patofyziológia vzniku tauopatií a najmä úloha proteáz na počiatku ich neurodegeneratívnej kaskády je schematicky znázornená na obrázku 2.

Obr. 2 Pozri prílohu na str. 60

Proteolytickým pôsobením proteáz na tau proteín vznikajú neurotoxické fragmenty, ktoré nie sú schopné podporovať funkciu mikrotubúl. Tieto fragmenty sú náchylnejšie na fosforyláciu a vedú k agregácii do NFT. Spolu s neurotoxickými fragmentami a oligomérmi tak prispievajú k poruche synaptickej funkcie a strate neurónov, ktoré sú asociované s tau neurodegeneráciou (*Quinn a kol. 2018*).

3 KLINICKÉ CHARAKTERISTIKY PRIMÁRNYCH TAUOPATIÍ – ÚVOD

V nasledujúcom texte budú rozoberané konkrétne ochorenia z okruhu tauopatií najmä z klinického pohľadu. Ochorenia, u ktorých hrá hromadenie tau proteínu v ich patogenéze koexistujúcu alebo vedľajšiu úlohu (teda sekundárne tauopatie) nebudú spomínané. Hoci bude spomenutých niekoľko aktuálne klasifikovaných primárnych tauopatií, ťažiskom práce budú dve ochorenia, ktorým bude venovaná mimoriadnejšia pozornosť: progresívna supranukleárna paréza (PSP) a kortikobazálna degenerácia (CBD). Ide o nevyliečiteľné neurodegeneratívne ochorenia z okruhu atypických parkinsonských syndrómov, ktoré i keď sú samy o sebe skôr raritné a všeobecne zameraný neurológ ich často vôbec nemusí rozpoznať, patria medzi najčastejšie ochorenia z tejto skupiny a ich rozpoznanie má mimoriadny klinický význam. Okrem detailne opísaného klinického obrazu bude venovaná pozornosť aj ich neurozobrazovacej diagnostike. Obsah je koncipovaný jednak na podmienky bežnej neurologickej praxe, jednak pre odborníkov na extrapyramídové poruchy.

Ako vysvitne z textu, medzi tieto jednotky zaraďujeme aj dve entity, ktoré nepovažujeme za patologické. Hoci sú zrejme klinicky nemé, predstavujú dôležitý poznatok, že s pribúdajúcim vekom môže dochádzať v bunkách mozgu k hromadeniu tau proteínu a práve toto hromadenie stojí možno na pomedzí bežného starnutia a patologického stavu. Svojim typickým histopatologickým podpisom takisto patria medzi primárne tauopatie.

4 PROGRESÍVNA SUPRANUKLEÁRNA PARALÝZA

4.1 Úvod

Koncom 50-tych rokov minulého storočia v Toronte popísal J. Clifford Richardson niekoľko prípadov nezvyčajného syndrómu pozostávajúceho z posturálnej instability, supranukleárnej pohľadovej obrny, ľahkej demencie, progresívnej axiálnej rigidity a bulbárnej obrny. Osem takýchto prípadov dal vyšetriť profesorovi neuropatológie Jerrymu Olszewskemu a jeho vtedajšiemu rezidentovi Johnovi C. Steelemu. Konzistentný histopatologický nález neurofibrilárnej degenerácie a gliózy v oblasti mozgového kmeňa a subkortikálnych jadier suponoval objav novej nozologickej jednotky s typickým klinicko-patologickým obrazom. Do povedomia sa dostala pod názvom Richardsonov syndróm (RS), Steele-Richardson-Olzsewského syndróm alebo PSP (*Richardson a kol. 1963*; *Olszewski a kol. 1963*; *Steele a kol. 1964*).

PSP je idiopatické sporadické neurodegeneratívne ochorenie zaraďované medzi atypické parkinsonské syndrómy, ktoré je klinicky charakterizované supranukleárnou pohľadovou obrnou najmä vo vertikálnej rovine, rigiditou a dystóniou šijového svalstva, axiálnym akineticko-rigídnym parkinsonským syndrómom, pseudobulbárnou obrnou, poruchou rovnováhy s včasným vznikom pádov a demenciou frontálneho typu (*Donaldson a kol. 2012*). Charakteristickými histopatologickými zmenami sú tau-pozitívne neurofibrilárne klbká (NFT, neurofibrilary tangles) globózneho (globose) a plameňovitého (flame-shaped) tvaru spolu s úbytkom neurónov a gliózou v oblasti mezencefala, diencefala a cerebella, typické tufted astrocyty chocholatého tvaru v precentrálnom a premotorickom kortexe a putamene a napokon intracytoplazmatické oligodendrocytové inklúzie – tzv. špirálovité telieska (coiled bodies) v oblasti kortexu ako aj podkôrových štruktúrach. Ochorenie sa zaraďuje na základe dominujúcej izoformy tau medzi 4R tauopatie (*Dickson a kol. 2010*; *Donaldson a kol. 2012*; *Josephs 2018*).

Ochorenie postihuje obe pohlavia približne rovnako. Jeho prevalencia sa udáva priemerne 6/100 000 prípadov, pričom sa významne zvyšuje s pribúdajúcim vekom. Vo veku nad 80 rokov sa popisuje prevalencia 14,7/100 000. Predpokladá sa, že PSP je zrejme často poddiagnostikovaná a jej incidencia môže predstavovať až jednu desatinu prípadov PCH. Medián vzniku je 63 rokov. Jedná sa o závažné,

zatiaľ neliečiteľné ochorenie s priemernou dĺžkou prežívania len okolo 7 rokov od objavenia sa prvých príznakov (*Golbe a kol. 1988*; *Bower a kol. 1997*; *Bower a kol. 1999*; *Schrag a kol. 1999*; *Williams a kol. 2005*; *Colosimo a kol. 2014*). Vznik pádov počas prvého roku príznakov, skorý vznik dysfágie a inkontinencie sa k tomu ukazujú ako determinanty kratšieho prežívania. Väčšina pacientov umiera na interkurentné ochorenie (najčastejšie pneumóniu), aspiráciu alebo malnutríciu (*Litvan a kol. 1996*; *Donaldson a kol. 2012*).

4.2 Klinický obraz PSP

4.2.1 Porucha chôdze a posturálna instabilita

Porucha chôdze je prakticky obligátnym prejavom PSP často už pri prvom klinickom vyšetrení. Chôdza býva pomalá, s rozšírenou bázou a krátkymi šuchtavými krokmi. Synkinézy horných končatín sú často ušetrené. Na charakteristickom potácaní pri chôdzi, ktoré sa niekedy prirovnáva k chôdze opitého námorníka, sa zúčastňuje kombinácia bradykinézy a spasticity. Trup je na rozdiel od pacientov s PCH vzpriamený. Typická je skorá **posturálna instabilita** (PI) a najmä nevysvetliteľné a **neočakávané spontánne pády**, ktoré sa môžu vyskytovať rôznymi smermi, no najčastejšie smerom dozadu (*Litvan a kol. 1996*; *Nath a kol. 2003*; *Litvan 2004*; *Lubarsky a Juncos 2008*; *Egerton a kol. 2012*; *Donaldson a kol. 2012*). Ich dôsledkom bývajú časté zranenia vrátane fraktúr femuru, sterna, stavcov či rebier (*Williams a kol. 2006*). Častým a skorým (niekedy iniciálnym) prejavom PSP môže byť **freezing chôdze** (*Osaki a kol. 2017*). Osobitnou formou iniciálnej prezentácie ochorenia býva samostatný klinický subtyp PSP, nazývaný PSP-PAGF (pure akinesia with gait freezing), pri ktorej je freezing chôdze dlhú dobu solitárnym prejavom (viď nižšie) (*Imai a kol. 1993*). K závažnosti porúch chôdze a stability prispievajú aj očné (vertikálna pohľadová obrna, porucha konvergencie, blefarospazmus), kognitívne a behaviorálne (apatia, exekutívna dysfunkcia) príznaky ochorenia (*Di Fabio a kol. 2008*; *Egerton a kol. 2012*).

Pri klinickom vyšetrení okrem detailnej aspekcie chôdze a prevedení štandardného pull testu na zistenie defenzívnej posturálnej kontroly možno využiť dva jednoduché triky, ktoré dokážu s vysokou senzitivitou odlíšiť posturálnu instabilitu pri PCH od atypických parkinsonských (alebo tiež Parkinson-plus) syndrómov, a teda aj PSP. Prvým je **test desiatich krokov** (*Abdo a kol. 2006*), pri ktorom pri tandemovej chôdzi pacient s PSP nedokáže prejsť bez mediolaterálnej dysbalancie; druhým je tzv. **príznak bicykla**, ktorý obe skupiny odlíši jednoduchou schopnosťou jazdiť na bicykli v neprospech PSP (*Aerts a kol. 2011*) (obr. 3).

Obr. 3 Pozri prílohu na str. 60

82 ročný pacient s PSP-PI s 2 roky trvajúcou progredujúcou poruchou stability, včasnou hypokineticko-spastickou dysartriou, dysfágiou a počínajúcou atrofiou mezencefala. Na obrázku sprava doľava (šípka) je znázornený pokus o tandemovú chôdzu. Evidentná je neschopnosť udržať priamy smer chôdze s početnými mediolaterálnymi odchýlkami ťažiska. Pacient k tomu približne pred 2 rokmi stratil postupne schopnosť jazdiť na bicykli.

4.2.2 Očné príznaky

Spomedzi atypických parkinsonských syndrómov sú očné príznaky charakteristicky vyjadrené najviac u PSP. Pacienti frekventne popisujú rôzne nešpecifické subjektívne príznaky, ako je pocit suchých či červených očí, precitlivenosť na svetlo, problém so zaostrovaním zraku alebo dvojité videnie (*Williams a Lees 2009*). V skorom štádiu ochorenia býva prítomná **porucha konvergencie a pupilárnej odpovede na akomodáciu**, deficit vizuálnej fixácie v podobe **square-wave jerks** (horizontálne oscilácie očí počas fixácie), porucha sledovacích očných pohybov a **znížená frekvencia žmurkania**, ktorá môže viesť k chronickej iritácii oka (*Rascol a kol. 1991*; *Leigh a Riley 2000*).

Vertikálna pohľadová obrna (obr. 4) ako najznámejší okulomotorický a dôležitý diferenciálne diagnostický príznak sa vyvíja priemerne až v priebehu troch až štyroch rokov (*Litvan a kol. 1996*). Iniciálne jej predchádza spomalenie vertikálnych sakád (*Williams a Lees 2009*), niekedy so zakrivením trajektórie vertikálnej sakády (tzv. round the houses sign) (*Quinn 1996*). Spočiatku sa začína vyvíjať pohľadová paréza smerom nahor, no pre ochorenie je **patognomická** až neskôr sa vyvíjajúca **obrna smerom nadol** (*Donaldson a kol. 2012*). Pacienti kvôli nej nedokážu chodiť dole schodmi alebo sa pri jedení zvyknú zašpiniť, čo poznáme ako **príznak špinavej kravaty** (dirty tie phenomenon) (*Williams a Lees 2009*; *Armstrong a kol. 2011*). Postupne sa vyvíja aj horizontálna pohľadová paréza. Obraz poruchy sa v plne rozvinutej podobe prejavuje úplnou reštrikciou pohľadu, t.j. oftalmoplégiou oboma vyšetrovanými smermi. Pacienti majú kvôli pohľadovej obrne charakteristicky zahľadený výraz v jedinom možnom priamom smere (staring gaze), ktorý môžeme často spozorovať už pri ich príchode do ambulancie. Kritériom supranukleárneho typu paralýzy je **zachovaný okulocefalický reflex** (eye doll phenomenon, fenomén bábiky), teda neobmedzený rozsah očných pohybov vybavený pasívnym pohybovaním hlavy oboma smermi v jednej rovine (*Donaldson a kol. 2012*).

Medzi dystonické očné prejavy patrí **blefarospazmus** a **apraxia otvárania viečok**, ktorej podkladom je súčasná dystonická kontrakcia m. levator palpebrae superior a pretarzálnej porcie m. orbicularis oculi. Zvykne sa zvýrazňovať pri reči alebo jedení a môže sa akcentovať užitím levodopy. Obe poruchy sa môžu vyskytovať izolovane alebo súčasne. Svojou závažnosťou môžu viesť prakticky až k funkčnej slepote (*Piccione a kol. 1997*; *Barclay a Lang 1997*; *Williams a Lees 2009*; *Armstrong a kol. 2011*).

Obr. 4 Pozri prílohu na str. 61

4.2.3 Extrapyramídové príznaky

Väčšina pacientov s PSP vykazuje aspoň niektoré elementy parkinsonského syndrómu. Väčšinou býva prítomný **akineticko-rigídny syndróm s dominujúcou axiálnou prevahou** vo forme rigidity šije, trupu a ramien. Krk býva na rozdiel od PCH skôr v extenzii. Prítomná je generalizovaná akinéza, pričom distálne na končatinách môže byť vyjadrená len mierne alebo môže dokonca chýbať (*Donaldson a kol. 2012*). Hypokinézu charakterizujú repetitívne pohyby prstov malej amplitúdy o normálnej rýchlosti, no bez dekrementu, ktorý je kardinálnym príznakom PCH (*Ling a kol. 2012*). Hoci sa tremor nepovažuje za typický prejav, je prítomný až u 42 % pacientov. Nebýva však izolovane pokojový, ale najčastejšie posturálny a iba miernej intenzity (*Fujioka a kol. 2016*). Kľúčovým prejavom je limitovaná alebo žiadna odpoveď na liečbu parkinsonských príznakov levodopou (*Donaldson a kol. 2012*).

PSP sa často manifestuje dystóniou. Okrem už uvedeného blefarospazmu a apraxie otvárania viečok býva typická dystonická extenzia krku (tzv. **disproporcionálny retrocollis**) a **končatinová a oromandibulárna dystónia** (*Barclay a Lang 1997*). Dystonický charakter má aj pomerne špecifický tzv. **procerusový príznak** (obr. 4), ktorý vytvára vertikálne zvrásnenie v oblasti glabely spôsobené hyperaktivitou m. corrugator supercilii a m. orbicularis oculi (*Romano a Colosimo 2001*; *Batla a kol. 2010*).

Vzácne sa v literatúre objavujú zmienky o myoklone u PSP. Ten môže byť spôsobený aj terapiou, napríklad levodopou alebo amantadínom (*Collins a kol. 1995*; *Yarnall a Burn 2012*).

4.2.4 Poruchy reči a príjmu potravy

Priemerný počiatok vzniku dysartrie u PSP je 24 mesiacov a dysfágie 42 mesiacov, čo je omnoho skôr ako pri PCH (*Müller a kol. 2001*). Obe z nich majú signifikantný dopad na kvalitu života, ale aj na prežívanie pacientov (*Litvan a kol. 1996*).

Vo včasnom priebehu je typická progresívne sa zhoršujúca **hypokinetic-ko-spastická dysartria** s kombináciou prvkov parkinsonizmu s výraznou hypofóniou a spastickej priškrtenej kvality hlasu. Môže byť prítomná perseverácia posledných slabík (palilália) alebo celých slov, echolália, v hlasovom prejave koktanie, mrmlanie alebo stonanie. Niekedy býva prítomný zvýšený slinotok – sialorea (*Donaldson a kol. 2012*; *Jankovic a kol. 1990*). Medzi následky **dysfágie** môže patriť aspirácia potravy vrátane závažnej a často dlho nepozorovanej tichej aspirácie, udusenie, chudnutie, dehydratácia či problémy pri užívaní perorálnych liekov (*Necpál 2017*).

Faktory, ktoré sa podieľajú všeobecne na poruchách príjmu potravy u PSP môžu byť jednak somatické-motorické (napr. lézia kortikobulbárnych dráh, porucha okulomotoriky, retrocollis), jednak kognitívno-behaviorálne, ktoré podmieňujú pomerne komplexnú poruchu správania pri jedení (eating behavior) (*Necpál 2017*). V rámci neho sa popisuje problém s odhadnutím množstva prehltnutého jedla (*Litvan 2005*), prejedanie sa, preferencia niektorých špecifických chutí (*Vidal a kol. 2009*), alebo nenásytnosť u PSP (greed for food), pri ktorej pacienti jedia pažravo, bez prežutia potravy a bez záujmu o jej chuť. Jedenie je u nich nárazové, pričom okrem momentálneho aktu príjmu potravy sa o jedlo inak nikdy zvláštnejšie nezaujímajú (*Erro a kol. 2013*).

4.2.5 Kognitívne a behaviorálne príznaky

Pacienti s PSP majú typickú konštelaciu príznakov **frontálneho syndrómu**. Prítomná býva abúlia, apatia, úzkosť, depresia, bradyfrénia a subkortikálna demencia s typickou poruchou pozornosti, abstraktného myslenia, verbálnej fluencie a pamäti. Tieto abnormality sa zisťujú viacerými neuropsychologickými testami zameranými na subkortikálne poruchy (obr. 5). Môžeme pozorovať aj typické príznaky frontálneho laloka, ako je úchopový reflex, utilizačné správanie (*Donaldson a kol. 2012*) a motorická perseverácia, ktorej príkladom je známy **aplauzový príznak**. Pacient je inštruovaný zatlieskať rukami tri krát po sebe, no v dôsledku frontálneho deficitu tlieska opakovane alebo bez prestania ako pri potlesku (*Dubois a kol. 2005*).

Obr. 5 Pozri prílohu na str. 62

4.3 Klinické varianty PSP

Vyššie spomínané príznaky opisujú klasický modelový klinický obraz PSP, ktorý nazývame **Richardsonov syndróm (RS)**. V poslednej dobe však neustále pribúdajú nové formy klinickej prezentácie – tzv. varianty alebo atypické PSP. Ide o rozličné klinicko-patologické formy ochorenia, ktoré sa navzájom odlišujú klinickými prejavmi a patologicko-anatomickou lokalizáciou postihnutých regiónov mozgu (*Williams a Lees 2009*). Podľa toho rozlišujeme varianty **kmeňové** a **kortikálne** (*Dickson a kol. 2010*). Ich spoločnou črtou je prítomnosť definitívnej PSP tau patológie (*Respondek a kol. 2014*).

PSP-PAGF (pure akinesia with gait freezing) alebo syndróm čistej akinézy je variant, pri ktorom je vedúcim príznakom freezing, a to pri chôdzi, v reči a pri písaní. Počas prvých piatich rokoch sa podľa definície pri ňom nevyskytuje typická pohľadová paréza ani iné klasické prejavy PSP (*Imai a kol. 1993*; *Necpál 2014*). **PSP-P** alebo parkinsonský variant je prítomný približne v tretine prípadov, čo môže výrazne sťažovať správnu diagnostiku. Typický je všetkými hlavnými parkinsonskými príznakmi vrátane trasu (aj pokojového), asymetrického vzniku symptómov a aj zjavného, i keď prechodného benefitu z liečby levodopou. Ostatné príznaky PSP sa môžu vyskytovať až neskôr (*Barsottini a kol. 2010*). Medzi kmeňové varianty môžeme zaradiť aj **PSP-OM** (s predominantne okulomotorickou dysfunkciou (*Respondek a kol. 2014*) a **PSP-PI** (s posturálnou instabilitou) (*Kurz a kol. 2016*). Medzi kortikálne varianty sa zaraďuje **PSP-PNFA** s príznakmi progresívnej nonfluentnej afázie (*Boeve a kol. 2003*), **PSP-CBS** s prejavmi kortikobazálneho syndrómu (*Ling a kol. 2014*), **PSP-bvFTD** s príznakmi behaviorálneho variantu frontotemporálnej demencie (*Hassan a kol. 2012*), **PSP-F** s predominantným frontálnym syndrómom, **PSP-SL** (speech/language) s dominujúcim postihnutím v oblasti reči a jazyka (*Höglinger a kol. 2017*) a **PSP-AOS** (apraxia of speech) s prejavmi apraxie reči (*Josephs a kol. 2006*). Rozoznáva sa aj forma s prejavmi primárnej laterálnej sklerózy – **PSP-PLS** (*Nagao a kol. 2012*) a forma cerebelárna – **PSP-C** (*Koga a kol. 2016*).

Nedávno sa zistilo, že RS sa vyskytuje len u 24 % patologicky potvrdených prípadov PSP. K tomu vo viac než polovici všetkých prípadov je prítomné prekrývanie medzi viacerými variantmi (*Respondek a kol. 2014*). Tieto údaje len potvrdzujú, že stanovenie presnej diagnózy PSP na základe klinického obrazu je zložitejšie, než sa v skutočnosti môže zdať.

4.4 Diagnostika

Hoci klinický obraz PSP je pomerne špecifický, v iniciálnom štádiu môže byť častým zdrojom nejasností a stanovenia nesprávnej diagnózy. Je potrebné vedieť, že žiadne dostupné vyšetrenie nedokáže diagnózu jednoznačne stanoviť; tá je samozrejme možná definitívne len histopatologicky.

Doteraz používané diagnostické kritériá PSP (NINDS-SPSP) (*Litvan a kol. 1996b*) sa postupne nahradzujú novými, komplexnejšími a detailnejšími Movement Disorders Society PSP (MDS-PSP) kritériami. Okrem inklúznych a exklúznych kritérií na základe hlavných klinických prejavov a podporných klinických a zobrazovacích prejavov definujú rôzne stupne diagnostickej istoty vrátane určenia variantov PSP, ktoré v predošlých kritériách absentovali (*Höglinger a kol. 2017*). Kritériá sú uvedené nižšie v zjednodušenej podobe (tab. 3 – 5).

Tab. 3 Movement Disorders Society diagnostické kritériá PSP (*Höglinger a kol. 2017*).

povinné inklúzne kritériá	1. sporadický výskyt	2. vek nad 40 rokov 3. progresívny priebeh
povinné exklúzne kritériá	klinické prejavy	1. porucha epizodickej pamäti suspektná z ACH 2. autonómna dysfunkcia suspektná z MSA alebo DLB 3. vizuálne halucinácie/fluktuácie suspektné z DLB 4. dominujúce prejavy ochorenia motoneurónu 5. náhly alebo skokovitý vznik suspektný z vaskulárnej/metabolickej príčiny, autoimunitnej encefalitídy alebo prionózy 6. anamnéza encefalitídy 7. nápadná končatinová ataxia 8. identifikovateľná príčina posturálnej instability, senzorickej/vestibulárnej dysfunkcie, spasticity alebo dolného motoneurónu
	zobrazovacie prejavy	1. výrazná leukoencefalopatia 2. štrukturálna lézia, napríklad hydrocefalus, infarkty/hemorágie/tumory/malformácie BG, diencefala alebo mozgového kmeňa
exklúzne kritériá závislé od kontextu	zobrazovacie prejavy	1. vylúčenie CADASIL, amyloidnej angiopatie 2. vylúčenie prionózy pomocou DWI-MR
	laboratórne prejavy	1. u pacientov s PSP-CBS vylúčiť patológiu pri ACH (likvorový nález, *β*-amyloid-PET) 2. u pacientov < 45 rokov vylúčiť Wilsonovu ch., Niemann-Pick C, hypoparatyreózu, neuroakantocytózu a neurosyfilis 3. pri rýchlo progresívnom priebehu vylúčiť prionózu a autoimunitnú encefalitídu 4. vylúčiť Whippleovu ch. pri suspektných príznakoch
	genetické nálezy	non-MAPT frontotemporálne demencie (c9orf72, FUS, GRN, TARDP, VCP, CHMP2B) PCH (SYNJ1, GBA), ACH (PSEN1, PSEN2, APP) Niemann-Pick C (NPC 1, 2), Kufor-Rakeb (ATP13A2), Perryho syndróm (DCTN1), DRPLA (ATN1), Huntingtonova ch., spinocerebelárne ataxie, mitochondriálne syndrómy

ACH – Alzheimerova choroba, MSA – multisystémová atrofia, DLB – demencia s Lewyho telieskami, BG – bazálne gangliá, CADASIL – cerebrálna autozomálne dominantná arteriopatia so subkortikálnymi infarktmi a leukoencefalopatiou, DWI – difúzne vážené zobrazenie (diffusion weighted imaging), DRPLA – dentatorubrálna-pallidoluysiánska atrofia.

Tab. 4 Movement Disorders Society diagnostické kritériá PSP – hlavné a podporné prejavy (*Höglinger a kol. 2017*).

hlavné prejavy				
	funkčné domény			
úrovne istoty	**porucha okulomotoriky**	**posturálna instabilita**	**akinéza**	**kognitívna dysfunkcia**
úroveň 1	vertikálna supranukleárna obrna (O1)	opakované pády* (P1)	progresívny freezing* (A1)	porucha reči/jazyka (C1)
úroveň 2	spomalené vertikálne sakády (O2)	tendencia k pádom pri pull teste* (P2)	axiálny L-Dopa resist. park** (A2)	kognit./behav. prejavy (C2)
úroveň 3	macro square wave jerks/apraxia otvárania viečok (O3)	> 2 kroky pri pull teste * (P3)	**park s tremorom/ unilat./L-Dopa responzívny (A3)	kortikobazálny syndróm (C3)

podporné prejavy	
klinické vodítka (CC*)**	**zobrazovacie nálezy (IF****)**
rezistencia na levodopu (CC1)	atrofia mezencefala/hypometabolizmus (IF1)
hypokineticko-spastická dysartria (CC2)	postsynaptická striatálna dopaminergná degenerácia (IF2)
dysfágia (CC3)	
fotofóbia (CC4)	

* počas prvých 3 rokov, ** parkinsonizmus, *** clinical clues, **** imaging features

Tab. 5 Movement Disorders Society diagnostické kritériá PSP – stupne diagnostickej istoty (*Höglinger a kol. 2017*).

stupeň diagnostickej istoty	kombinácie prejavov	klinický variant PSP
definitívna PSP	neuropatologické prejavy	
pravdepodobná PSP	(O1 alebo O2) + (P1 alebo P2) (O1 alebo O2) + A1 (O1 alebo O2) + (A2 alebo A3) (O1 alebo O2) + C2	PSP-RS PSP-PAGF PSP-P PSP-F
možná PSP	O1 O2 + P3 A1 (O1 alebo O2) + C1 (O1 alebo O2) + C3	PSP-OM PSP-RS PSP-PAGF PSP-SL PSP-CBS
naznačujúca PSP	O2 alebo O3 P1 alebo P2 O3 + (P2 alebo P3) (A2 alebo A3) + (O3, P1, P2, C1, C2, CC1, CC2, CC3, alebo CC4) C1 C2 + (O3 alebo P3) C3	PSP-OM PSP-PI PSP-RS PSP-P PSP-SL PSP-F PSP-CBS

Presnosť klinickej diagnózy PSP sa udáva približne na 70 – 75 % (*Hughes a kol. 2002*). Diferenciálne diagnosticky je potrebné vedieť, že existujú ochorenia, ktoré sa klinicky môžu prezentovať veľmi podobne ako PSP, alebo majú s ňou niektoré základné príznaky spoločné. Nazývame ich fenokópie alebo **PSP-look alikes**. Jedná sa o pomerne heterogénnu skupinu genetických ochorení (*Stamelou a kol. 2013*), ktorých prejavom môže byť aj vertikálna supranukleárna paréza a iné príznaky ako pri PSP. Sú prehľadne zosumarizované v tabuľke 6.

Tab. 6 Ochorenia napodobňujúce PSP (PSP look-alikes).

ochorenia napodobňujúce PSP		
ochorenie	mutácia	Komentár
FTLD	MAPT	AD, skorší počiatok, skorá porucha epizodickej pamäti, sémantická demencia, symetrická frontoparietálna atrofia
	PGRN	AD, počiatok ako PSP, dlhodobé frontálne a parietálne príznaky, halucinácie v 25 % prípadov
Perryho syndróm	DCTN1	AD, skorší počiatok, parkinsonizmus, centrálna hypoventilácia, chudnutie, psychiatrické príznaky, rôzna odpoveď na L-Dopa
Kufor-Rakebov syndróm	ATP13A2	AR, juvenilný počiatok, L-Dopa +, demencia, halucinácie, pyramídové príznaky, okulogýrne dystonické spazmy
Niemann-Pickova choroba C	NPC1, 2	AR, rôzny počiatok vzniku, vertikálna pohľadová obrna, ataxia, dysartria, psychiatrické príznaky, kataplexia, hepato/splenomegália
Gaucherova choroba	GBA	AR, parkinsonizmus, porucha horizontálnych (zriedkavo vertikálnych) sakád, hepato/splenomegália, bolesti kostí, anémia, trombocytopénia
mitochondriálne ochorenie	POLG	AD/AR, v dospelosti ataxia, neuropatia, parkinsonizmus, L-Dopa +, progresívna externá oftalmoplégia
Creutzfeldt-Jakobova choroba	PRNP	rýchla progresia, ataxia, stimulus-senzitívny myoklonus, halucinácie, demencia

V klinickom komentári sú v skratke obsiahnuté dôležité charakteristické alebo odlišujúce sa znaky daných ochorení od PSP (voľne podľa *Stamelou a kol. 2013*). AD – autozomálne dominantná dedičnosť, AR – autozomálne recesívna dedičnosť, L-Dopa + dobrá odpoveď na levodopu.

Dostupným a nápomocným vyšetrením je vyšetrenie konvenčnou **magnetickou rezonanciou** (MR). Typickým obrazom je **atrofia v oblasti mezencefala**, ktorá je v sagitálnej rovine charakterizovaná redukovaným predozadným priemerom mezencefala a známym pareidolickým príznakom kolibríka (hummingbird sign) alebo tučniaka (penguin sign), ktorý reprezentuje atrofiu mezencefala (hlavička a zobák) pri zachovanom objeme ponsu (bruško) (*Kato a kol. 2003*). Kým predozadný priemer u pacientov s PCH a zdravých kontrol je v priemere okolo 18 mm, v prípade PSP je signifikantne nižší (v priemere 13,4 mm) (*Warmuth-Metz a kol. 2001*). Horný okraj mezencefala, ktorý je normálne konvexný, sa s progresiou ochorenia stáva lineárnym až konkávnym (*Degnan a Levy 2013*) (obr. 6). V axiálnej rovine sa atrofia mezencefala prejavuje buď konkavitou

laterálneho okraja mezencefala, ktorá pripomína kvet povojníka (morning glory sign), alebo okrúhlym tvarom normálne obdĺžnikových pedunkulov (Mickey mouse sign) (*Adachi a kol. 2004*; *Massey a kol. 2012*) (obr. 7). Ešte senzitívnejší ako pomer ponsu a mezencefala (P/M) sa javí jeho násobok s pomerom šírky stredného (MCP) a horného (SCP) mozgového pedunkulu ([P/M] x [MCP/SCP]), keďže pri PSP býva atrofia SCP oproti relatívne zachovanému objemu MCP. Tento index nazývame **MR parkinsonizmus index** a v prípade PSP je oproti pacientom s PCH, multisystémovou atrofiou (MSA) ako aj zdravým kontrolám zvýšený (*Quattrone a kol. 2008*). Ďalšími príznakmi, ktoré sa popisujú pri PSP je rozšírenie tretej mozgovej komory, hypointenzita putamenu, tegmenta, T2 hyperintenzita tegmenta, zúženie lamina quadrigemina a zvýšený signál periakveduktálnej oblasti (*Barsottini a kol. 2007*; *Degnan a Levy 2013*). Existujú snahy o vyvíjanie automatického hodnotenia volumetrických dát pomocou osobitného softwaru (*Iglesias a kol. 2015*), ktorý bohužiaľ ale v bežnej praxi využívaný nie je.

Obr. 6 Pozri prílohu na str. 62

Obr. 7 Pozri prílohu na str. 63

Presynaptické vychytávanie dopamínových transportérov (napr. pomocou ligandu ^{123}I ioflupan **DaT-SPECT**) je všeobecne pri neurodegeneratívnom parkinsonizme abnormálne, resp. znížené. Pozitívny nález býva oproti zdravým jedincom, pacientom s esenciálnym tremorom alebo poliekovým parkinsonizmom (*Saeed a kol. 2017*). Hoci sa štandardne udáva, že vyšetrenie medzi jednotlivými atypickými parkinsonskými syndrómami nedokáže rozlišovať, popisujú sa medzi nimi niektoré rozdiely, ktoré sú však často v bežnej praxi nepostrehnuté a vyžadujú v danej problematike prax pri hodnotení. Pri PSP sa popisuje výraznejšie postihnutie nucleus caudatus a symetrickejšie postihnutie oproti PCH alebo napr. MSA (*Im a kol. 2006*; *Filippi a kol. 2006*). V diferenciácii medzi parkinsonskými syndrómami má výraznejšie miesto zobrazenie funkcie **postsynaptických** dopamínových D2 receptorov, u nás použitím ^{123}**I IBZM-SPECT** (^{123}I – iodobenzamid SPECT) (obr. 8). V prípade liečených pacientov s PCH, s demenciou s Lewyho telieskami (DLB) alebo esenciálnym tremorom sú hodnoty normálne. U neliečených parkinsonikov sú v dôsledku nigrostriatálnej denervácie striatálne D2 receptory upregulované, a tak dochádza k zvýšeniu vychytávania najmä v oblasti zadnej časti putamenu. Naopak u väčšiny pacientov s PSP alebo MSA býva charakteristická redukcia D2 receptorov (*Barsottini a kol. 2010*; *Saeed a kol. 2017*).

Obr. 8 Pozri prílohu na str. 63

V nejasných prípadoch môže byť v diferenciálnej diagnostike atypických parkinsonských syndrómov nápomocné vyšetrenie pomocou pozitrónovej emisnej tomografie (PET), najčastejšie **^{18}F-FDG PET** (^{18}F-fluorodeoxyglukóza PET). Pri PSP sa popisuje hypometabolizmus v bilaterálnom prefrontálnom kortexe, predovšetkým gyrus cinguli anterior, v suplementárnej motorickej oblasti, v častiach premotorického a prefrontálneho kortexu, nucleus caudatus, thalame a mezencefale (*Zhao a kol. 2012*; *Niccolini a Politis 2016*). U niektorých pacientov je v mezencefale viditeľná fokálna oblasť hypometabolizmu, nazývaná pimple sign (*Botha a kol. 2014*). Kým pacienti s PSP-RS vykazujú výraznejší hypometabolizmus v thalame a prefrontálnom kortexe, pacienti s PSP-P variantom majú signifikantnejší putaminálny hypometabolizmus (*Srulijes a kol. 2012*). V poslednej dobe sa vyvíjajú ligandy pre **tau-PET** vyšetrenie, ktoré dokáže sledovať distribúciu tau patológie, jej šírenie v čase a koreláciu s klinickými výsledkami. Zvýšený signál ^{18}F-AV-1451 bol pri PSP pozorovaný oproti kontrolám v pallide, mezencefale, nucleus dentatus, thalame, nucleus caudatus a frontálnom kortexe (*Whitwell a kol. 2017*). Novšie sa na podobné účely využíva v zahraničí aj ^{18}F-THK5351 PET (*Ishiki a kol. 2016*).

Obr. 9 Pozri prílohu na str. 64

Likvorologické vyšetrenie je v diagnostike PSP v rutinnej praxi nevýpovedné. Výskumne sa však študujú rôzne markery ochorenia alebo jeho progresie. Zistilo sa, že pre PSP je oproti CBD, PCH a zdravým kontrolám charakteristické zníženie protilátok proti 4R izoforme tau proteínu a zníženie množstva skrátenej dĺžky (33 kDa) v porovnaní s celou dĺžkou tau izoformy (55 kDa). Táto skrátená (truncated) forma predstavuje proteolytické produkty tau proteínu (*Luk a kol. 2012*; *Borroni a kol. 2008*).

4.5 Liečba

Napriek kontinuálnym snahám o vývin etiopatogenetickej liečby zostáva PSP stále prakticky neliečiteľným ochorením, odkázaným na symptomatickú a v neskorších štádiách prakticky len paliatívnu liečbu. Snaha o zlepšenie motorických funkcií býva väčšinou veľmi limitovaná, keďže symptómy sú na liečbu levodopou ako aj agonistov dopamínových receptorov rezistentné. Výnimkou je PSP-P variant, pri ktorom levodopa môže navodiť zlepšenie (*Barsottini a kol. 2010*; *Ling a kol. 2016*). V literatúre sa uvádza niekoľko skôr anekdotálnych správ

o zlepšení niektorých prejavov pri liečbe amantadínom, rotigotínom, rasagilínom alebo amitryptilínom (*Lamb a kol. 2016*). I keď vo všeobecnosti ich efekt býva nulový alebo nepatrný, je vhodné ich vzhľadom na možnosť individuálnej odpovede vyskúšať. Sporadicky sa popisuje efekt zolpidemu (GABA agonistu pôsobiaceho na BZ1 subtyp benzodiazepínového receptoru) na dystóniu ale aj okulomotorickú dysfunkciu. Jeho efekt sa vysvetľuje pozitívnym pôsobením na GABA receptory v striate a pallide, ktorých znížená neurotransmisia GABA prispieva k prejavom ochorenia (*Cotter a kol. 2010*; *Dash a kol. 2013*).

Farmakologická liečba má miesto v zmiernení rozličných konkrétnych prejavov PSP, ako je liečba botulotoxínom pri blefarospazme či apraxii otvárania viečok, liečba atropínom alebo botulotoxínom pri hypersalivácii, aplikácia umelých sĺz pri iritácii a suchosti očí alebo liečba antidepresívami (amitryptilín, trazodon alebo typu SSRI) pri depresii alebo behaviorálnych prejavoch (*Lamb a kol. 2016*). Liečba hĺbkovou mozgovou stimuláciou štandardných anatomických cieľov nie je indikovaná, no môžu sa objavovať pozitívne výsledky na axiálne prejavy stimuláciou pedunkulopontínneho jadra (*Galazky a kol. 2018*).

Manažment pacienta s PSP by mal byť komplexný a mal by spočívať v multidisciplinárnom prístupe. U pacientov sa doporučuje sledovať ich hmotnosť a BMI, nutričná podpora, v prevencii (nie liečbe) aspirácie pri počínajúcej dysfágii je indikované zavedenie enterálnej výživy formou perkutánnej endoskopickej gastrostómie. Kooperácia nutričného špecialistu, gastroenterológa, fyzioterapeuta, logopéda, neurológa, psychológa a psychiatra by mala byť základom správneho prístupu v manažmente týchto pacientov. Osobitne nevyhnutná je prevencia vzniku pádov a zabránenie traumatizmu patričnými rehabilitačnými pomôckami a samozrejme edukácia príbuzných a/alebo opatrovateľov ohľadne rozličných aspektov vyplývajúcich z tohto ochorenia, prípadne aj ich odborná psychologická podpora.

5 KORTIKOBAZÁLNA DEGENERÁCIA

5.1 Úvod

V roku 1968 opísala trojica autorov Rebeiz, Kolodny a Richardson (pozn: nejedná sa o autora PSP) u troch pacientov špecifické klinicko-patologické ochorenie, prejavujúce sa asymetrickým vznikom pomalých a neobratných pohybov končatín sprevádzaných rigiditou, trasom a dystóniou s progredujúcou poruchou chôdze, dysartriou, dysfágiou a okohybnou poruchou. Patologickým nálezom bola asymetrická frontálna a parietálna kortikálna atrofia s rozsiahlym úbytkom neurónov a gliózou. Podľa nezvyčajného vzhľadu pyramídových buniek najmä v tretej a piatej kortikálnej vrstve, ktoré nevykazovali farbenie zvyčajnými farbeniami, nazvali toto ochorenie kortikodentatonigrálna degenerácia s neuronálnou achromáziou (*Rebeiz a kol. 1968*).

Gibb s Marsdenom ho koncom 80. rokov nazvali kortikobazálna degenerácia (CBD) (*Gibb a kol. 1989*). Ako vyplýva z názvu, klinické prejavy rezultujú z poškodenia bazálnych ganglií, a jednak z poškodenia kortexu. Klinicky ide o ochorenie neskoršieho veku s postupným asymetrickým vznikom končatinovej apraxie, rigidity, tremoru, myoklonu a dystónie asociovaných s poruchou citlivosti, príznakom cudzej ruky (alien hand syndrome), frontálnymi a pyramídovými príznakmi (*Donaldson a kol. 2012*). Ochorenie je niekedy uvádzané aj pod pojmami kortikobazálna ganglionárna degenerácia (*Riley a Lang 1988*) alebo podľa jeho patognomickej konštelácie príznakov ako syndróm progresívnej asymetrickej rigidity s apraxiou (PARA) (*Boeve 2000*).

Makroskopicky je nápadná asymetrická frontoparietálna a frontotemporálna atrofia mozgovej kôry kontralaterálne k dominantným končatinovým prejavom. Histopatologickými nálezmi sú už spomínané veľké bledé (achromatické) neuróny najmä v oblasti pyramídových buniek kortexu, ale aj v subkortikálnych a kmeňovách oblastiach, 4R tau-pozitívne depozity vo forme astrocytárnych plakov a oligodendrogliálnych špirálovitých teliesok (coiled bodies) v kôrových aj podkôrových oblastiach mozgu (*Donaldson a kol. 2012*). V prípade CBD existuje však mimoriadne veľká **klinicko-patologická heterogenita**. Zistilo sa, že iba 50 % klinicky definovaných prípadov vykazuje typické patologické prejavy ochorenia. Polovicu domnelých prípadov CBD tvoria v skutočnosti iné ochorenia, menovite PSP, Pickova choroba, FTLD-TDP43, ACH, DLB a Creutzfeldt-Jakobova

choroba (*Parmera a kol. 2016*). Kvôli tejto extrémnej diskrepancii sa odporúča z klinického hľadiska používať pojem **kortikobazálny syndróm (CBS)**. Termín CBD by mal byť rezervovaný pre prípady s CBS s typickými neuropatologickými prejavmi ochorenia (*Boeve a kol. 2003*).

CBD je sporadické neurodegeneratívne ochorenie šiestej až ôsmej vekovej dekády s prevalenciou 4,9 až 7,3 prípadov na 100 tisíc obyvateľov. Progresia je nezvratná a pomerne prudká. Priemerná doba prežívania sa udáva približne 7 rokov (*Kouri a kol. 2011*).

5.2 Klinický obraz CBD

5.2.1 Extrapyramídové príznaky

Prejavy CBS začínajú pomerne konštantne na jednej (častejšie hornej) končatine, ktorú pacienti vnímajú ako neobratnú a stuhnutú. **Akineticko-rigídny parkinsonizmus** sa vyskytuje prakticky obligátne v 100 % prípadov CBS. Prítomná je rigidita, bradykinéza, porucha chôdze a v približne polovici prípadov aj tremor (*Kompoliti a kol. 1998*; *Stamelou a kol. 2012*). Charakteristická je aresponzivita na liečbu levodopou. Tremor na rozdiel od PCH býva posturálny a akčný, typicky trhavej (angl. jerky) kvality (*Donaldson a kol. 2012*).

Na dominantne postihnutej končatine sa objavuje často **myoklonus**. Začína distálne na prstoch, pričom sa môže šíriť proximálne. Býva pokojový, akčný alebo typicky stimulus-senzitívny, t.j. vybaviteľný napr. jemným poklepom na končatinu. V jeho patogenéze sa predpokladá kortikálny pôvod (*Rinne a kol. 1994*; *Kompoliti a kol. 1998*; *Donaldson a kol. 2012*).

Myoklonus býva často asociovaný s dystóniou (iba ojedinele sa vyskytuje bez nej). **Dystónia** sa vyskytuje v skorom priebehu ochorenia. Spočiatku býva vyjadrená fokálne na jednej hornej končatine, pričom neskôr môže progredovať až do hemidystónie alebo môže postihnúť kontralaterálnu končatinu. Typicky dochádza k addukcii a flexii ramena, predlaktia, zápästia a metakarpofalangeálnych kĺbov a extenzii interfalangeálnych kĺbov. Popisuje sa charakteristické zovretie prstov v päsť, kedy je palec akoby zovretý ostatnými prstami (tzv. **dystonic clenched fist**) (obr. 10). Na dolnej končatine býva flexia a vnútorná rotácia v bedre a flexia v kolene s inverziou chodidla. Podobne ako pri PSP sa môže vyskytovať **blefarospazmus** a **apraxia otvárania viečok**. Vzácne sa popisujú aj orolinguálne dyskinézy. Dystónia pri CBD sa vysvetľuje stratou inhibičných vstupov zo somatosenzorického kortexu do motorického,

zapríčinenou parietálnou atrofiou a existenciou alternatívnej hyperexcitabilnej thalamokortikálnej dráhy (*Vanek a Jankovic 2001*; *Donaldson a kol. 2012*; *Stamelou a kol. 2012*).

Obr. 10 Pozri prílohu na str. 65

5.2.2 Kortikálne príznaky

Medzi vyššie kortikálne príznaky patrí apraxia, alien hand fenomén, kortikálna porucha citlivosti, afázia a behaviorálne a kognitívne problémy (tieto budú rozobraté osobitne nižšie). Prvé dve predstavujú pre CBD akési „red flags“, ktoré napomáhajú v klinickej diferenciácii medzi ostatnými atypickými parkinsonskými syndrómami. Obe z nich sú klinicky jedinečné, komplexné a patogeneticky previazané javy. Predstavujú poruchu vôľových pohybov a diskonekčný syndróm spôsobený funkčnou separáciou senzorimotorickej reprezentácie potrebnej na vykonávanie vôľových pohybov od motorických oblastí (*Wheaton a kol. 2007*).

Apraxiu definujeme ako neschopnosť vykonávať motorické úkony napriek neporušenej svalovej sile, citlivosti, koordinácii a porozumeniu (*Gross a Grossman 2008*). Tradične rozlišujeme apraxiu ideomotorickú (neschopnosť používať predmety alebo imitovať ich používanie), ideatívnu alebo konceptuálnu (porucha konceptualizácie výkonu a idey samotného pohybu) a končatinovú (porucha vykonávania jemných pohybov spôsobená narušením poslednej fázy motorických engramov prefrontálneho kortexu) (*Zadikoff a Lang 2005*; *Cassidy a kol. 2016*). Apraxia sa pri CBD vyskytuje asymetricky, pričom sa vyskytujú všetky tri uvedené typy (najčastejšie však ideomotorická a končatinová). Okrem toho môže byť prítomná konštrukčná apraxia (evidentná pri písaní, kreslení alebo obkresľovaní), apraxia reči (spôsobená narušením spolupráce medzi neuronálnou reprezentáciou gramatickej zložky a aktivitou orofaciálnych svalov, prejavujúca sa spomalenou a namáhavou rečou alebo problémami pri prejavovaní a časovaní hlások) a orofaciálna apraxia (narušenie pohyblivosti jazyka a pier) (*Cassidy a kol. 2016*).

Syndróm cudzej končatiny, najčastejšie ruky (alien hand) je najnápadnejším a v literárne veľmi známym kortikálnym prejavom CBS (obr. 11). Charakterizuje ho vykonávanie čiastočne alebo zdanlivo účelových pohybov pri absencii vôľového aspektu (*Wolpe a kol. 2014*). Medzi takéto pohyby patria pomalé mimovoľné blúdiace, niekedy levitujúce pohyby dominantne postihnutej končatiny, na ktorej je prítomný výrazný úchopový reflex, „vyhľadávanie“ predmetu (napr.

ruky vyšetrujúceho alebo kladivka) alebo magnetické kompulzívne obchytkávanie okolitých predmetov (*Donaldson a kol. 2012*). Dôležité je, že pacienti si tieto pohyby neuvedomujú a dokonca niekedy svoju končatinu nemusia považovať za „svoju“ (preto historický termín le signe de la main étrangére) (*Brion a Jedanyk 1972*). Zriedkavo sa môže vyskytnúť aj postihnutie dolnej končatiny (*Olszewska a kol. 2017*) (viď obr. 10, pacient vpravo hore). Tento fenomén môže byť spôsobený dysfunkciou rôznych oblastí mozgu, napr. suplementárnej motorickej oblasti, predného cingula, corpus callosum, predného prefrontálneho kortexu, zadného parietálneho kortexu alebo thalamu (*Schaefer a kol. 2010*). Pri CBS ide samozrejme o kortikálny jav z dominantne atrofujúcej hemisféry mozgu.

Z poškodenia frontálneho kortexu sú časté **frontálne deliberačné príznaky**, ako je úchopový reflex a ostatné (*Donaldson a kol. 2012*).

Dysfunkciou somatosenzorického kortexu vznikajú **kortikálne senzitívne príznaky**, vyjadrené kontralaterálne, ako je tŕpnutie, brnenie, porucha dvojbodovej diskriminácie, astereognózia alebo agrafestézia (*Boeve a kol. 2005*).

CBS sa často prejavuje **poruchou reči** charakteru progresívnej nonfluentnej afázie s agramatizmom, no môže sa vyskytovať aj porucha porozumenia (sémantický deficit) a opakovania slov (logopenický variant) (*Di Stefano a kol. 2016*).

U niektorých pacientov sa prejavujú výrazné zrakovo-priestorové deficity spôsobené regionálnou parietookcipitálnou patológiou. V rámci tzv. zadnej kortikálnej atrofie sa môžu rozvíjať inkompletné alebo kompletné príznaky Bálintovho (simultanagnózia, okulomotorická apraxia, optická ataxia) alebo Gerstmannovho (dyskalkúlia, dysgrafia, agnózia prstov, ľavo-pravá dezorientácia) syndrómu či vizuálna agnózia (*Parmera a kol. 2016*).

Obr. 11 Pozri prílohu na str. 66

5.2.3 Neuropsychiatrické príznaky

I keď nie sú psychiatrické príznaky CBD konštantne prítomné a výrazné, k prejavom ochorenia patrí frontálny **kognitívny deficit s exekutívnou dysfunkciou**, **poruchy správania** vyplývajúce z frontálneho syndrómu, ako napríklad hypersexualita, bizarné správanie, hyperoralita, agresivita a dezinhibícia v správaní, taktiež depresia či obsedantne-kompulzívne príznaky. Porucha sociálneho správania býva obzvlášť pri frontálne behaviorálne-priestorovom syndróme (viď nižšie) (*Boeve a kol. 2005*; *Oliveira a kol. 2017*).

5.2.4. Ďalšie príznaky

Podobne ako pri PSP, aj pri CBS sa môže vyskytovať supranukleárna okohybná porucha. Prítomná je **okulomotorická apraxia**, ktorá sa vyznačuje poruchou iniciácie sakád, pričom sú zachované spontánne reflexné sakády a pohyby očí vybavené okulocefalickým reflexom. Na rozdiel od PSP je však latencia horizontálnych sakád narušená skôr než vertikálnych. Rýchlosť sakád je na rozdiel od PSP normálna. Sledovacie pohyby bývajú sakadické a trhavé (*Vidhailet a kol. 1994*; *Donaldson a kol. 2012*).

Medzi ďalšie príznaky CBD patria aj niektoré **pyramídové príznaky** (asymetrická hyperreflexia končatín, extenčná plantárna odpoveď), a tiež porucha chôdze, ktorej príčina môže byť mixtúrou parkinsonizmu, apraxie chôdze alebo dystónie. Okrem afázie sa popisuje porucha reči charakteru hypokinetickej dysartrie. Progresiou ochorenia sa začína plíživo objavovať **dysfágia** (*Boeve a kol. 2005*).

Pri CBS sa popisujú tiež tzv. **zrkadlové pohyby**, ktoré sa prejavujú vykonávaním rovnakej aktivity prevádzanej jednou končatinou aj na druhostrannej končatine. Pravdepodobne sa jedná o interhemisferálny konflikt pri alien hand syndróme alebo dystonický prejav.

5.3 Diagnostika

Aktuálne diagnostické kritériá CBD podľa Armstrongovej stoja na základe veľkého množstva patologicky potvrdených prípadov CBD a podľa nich definujú **štyri fenotypy** ochorenia: **kortikobazálny syndróm, frontálny behaviorálne-priestorový syndróm, nonfluentný/agramatický variant primárnej progresívnej afázie (naPPA) a PSP syndróm** (*Armstrong a kol. 2013*) (tab. 7).

Tab. 7 Diagnostické kritériá CBD (*Armstrong a kol. 2013*)

syndróm	prejavy
pravdepodobný CBS	asymetrická prezentácia 2 z nasledujúcjich príznakov: a) rigidita alebo akinéza, b) dystónia c) myoklonus na končatinách + 2 z nasledujúcich príznakov: d) orobukálna alebo končatinová apraxia, e) kortikálny senzorický deficit, f) alien hand fenomén
možný CBS	1 z nasledujúcjich príznakov: a) rigidita alebo akinéza, b) dystónia c) myoklonus na končatinách + 1 z nasledujúcich príznakov: d) orobukálna alebo končatinová apraxia, e) kortikálny senzorický deficit, f) alien hand fenomén (prezentácia môže byť symetrická)
frontálny behaviorálne-priestorový syndróm	2 z nasledujúcich príznakov: a) exekutívna dysfunkcia, b) behaviorálne alebo osobnostné zmeny, c) zrakovo-priestorové deficity
naPPA	namáhavá agramatická reč + aspoň 1 z nasledujúcich príznakov: a) porušená gramatika/porozumenie viet s relatívnym ušetrením porozumenia jednotlivých slov b) tápanie, porucha produkcie (apraxia) reči
PSP syndróm	3 z nasledujúcich príznakov: a) axiálna alebo symetrická rigidita končatín alebo akinéza b) posturálna instabilita alebo pády c) močová inkontinencia d) zmeny správania e) supranukleárna pohľadová obrna alebo znížená rýchlosť vertikálnych sakád

naPPA – nonfluentný/agramatický variant primárnej progresívnej afázie

Podobne ako pri PSP, aj v prípade CBD existujú rôzne ochorenia, ktoré sa môžu klinicky manifestovať ako CBS alebo sa mu podobajú. V diferenciálnej diagnostike je dôležité na ne myslieť a poznať klinické odlišujúce znaky medzi nimi (*Stamelou a kol. 2013*) (tab. 8).

Tab. 8 Ochorenia napodobňujúce CBD (CBD look-alikes).

ochorenia napodobňujúce CBD		
ochorenie	mutácia	klinický komentár
FTLD	PGRN	AD, dlhodobé frontálne a parietálne príznaky, halucinácie
	C9orf72	AD, parkinsonizmus, halucinácie, spomalenie vertikálnych sakád, ALS-like príznaky, frontálna demencia
ACH	PSEN1	AD, skorší počiatok, parkinsonismizmus, myoklonus, zriedkavo dystónia a apraxia, demencia, symetrická atrofia, epileptické záchvaty
CTX	CYP27A1	AR, juvenilná katarakta, šľachové xantómy, osteopénia, zriedkavo parkinsonizmus, demencia, pyramídové príznaky, ataxia
Gaucherova choroba	GBA	AR, parkinsonizmus, porucha horizontálnych (zriedkavo vertikálnych) sakád, hepato/splenomegália, bolesti kostí, anémia, thrombocytopenia
Creutzfeldt-Jakobova choroba	PRNP	rýchla progresia, ataxia, stimulus-senzitívny myoklonus, halucinácie, demencia, CBS

V klinickom komentári sú v skratke uvedené dôležité charakteristické alebo odlišujúce znaky daných ochorení od CBD (voľne podľa *Stamelou a kol. 2013*). AD – autozomálne dominantná dedičnosť, AR – autozomálne recesívna dedičnosť, CTX – cerebrotendinózna xantomatóza.

Najdôležitejším nálezom na konvenčnom **MR vyšetrení mozgu** (obr. 12 a 13) pri klinickom podozrení na CBS je **asymetrická atrofia kortexu najmä vo frontoparietálnej oblasti** (častejšie vľavo). Kontralaterálne k tejto atrofii korelujú typické a dominujúce príznaky ochorenia (viď vyššie). Atrofia postihuje najmä bilaterálny premotorický kortex, lobulus parietalis superior, ale aj striatum (*Boeve 2005*; *Boxer a kol. 2006*). Parietálnu atrofiu možno sledovať v čase pomocou atrofického skóre podľa Koedamovej, ktoré hodnotí atrofiu vo všetkých troch rezoch (*Koedam a kol. 2011*). Prítomná môže byť aj asymetrická atrofia mozgových pedunkulov. Okrem týchto prejavov sú nekonštantne popisované aj ďalšie, menej špecifické, ktoré môžu k stanoveniu diagnózy napomôcť. Patrí medzi ne atrofia strednej až zadnej časti corpus callosum, hyperintenzívne zmeny laterálne od putamenu (podobne ako putaminal rim pri MSA) a hyperintenzívne subkortikálne zmeny v oblasti kontralaterálneho motorického alebo somatosenzorického kortexu (*Boeve 2005*). MR môže byť nápomocná aj v prípadoch, kedy je prezentácia CBS prejavom inej choroby, napr. prionózy (*Necpál a kol. 2016*) (obr. 14).

Obr. 12 Pozri prílohu na str. 66

Obr. 13 Pozri prílohu na str. 67

Obr. 14 Pozri prílohu na str. 67

SPECT vyšetrenie dopamínových transportérov sa ukazuje menej výťažným než pri PSP. Rovnako ako pri PCH vykazuje presynaptickú poruchu vychytávania rádiofarmaka (napríklad ^{123}I ioflupanu), avšak s uniformnejším postihnutím striáta a so signifikantnejšou asymetriou (obr. 15). Približne 10 % prípadov však môže byť negatívnych (*Cilia a kol. 2011*). SPECT vyšetrenie postsynatických D2 receptorov má v prípade CBD limitovanú hodnotu. Niektoré štúdie ukazujú normálnu a niektoré ľahko zníženú väzbu (*Pirker a kol. 2013*). Vyšetrenie myokardu pomocou ^{123}I MIBG SPECT CBS medzi jednotlivými druhmi atypického parkinsonizmu nerozlišuje (*Lamotte a Agostini 2017*).

Obr. 15 Pozri prílohu na str. 68

Pomocou **^{18}F-FDG PET** vyšetrenia sa odhalí glukózový hypometabolizmus v centrálnej oblasti, frontálnych a parietálnych asociačných oblastiach a putamene kontralaterálne ku postihnutej strane tela a bilaterálne v thalame. Parietálny kortex je pritom postihnutý najviac (*Niccolini a Politis 2016*; *Mille a kol. 2017*). V diagnostike CBS sa začínajú využívať ligandy s väzbou na tau-proteín (napríklad ^{18}F-AV1451 alebo ^{18}F-THK5351) (*Joseph a kol. 2016*; *Kikuchi a kol. 2016*).

5.4 Liečba

Bohužiaľ zatiaľ nie je k dispozícii žiadna ochorenie modifikujúca alebo symptomaticky účinná liečba CBD. V skorom štádiu je nutné skúšať symptomaticky ovplyvňovať motorické príznaky. Neúčinnosť liečby akineticko-rigídneho syndrómu levodopou by sme mali konštatovať až po jej podávaní v dostatočnej dávke a dostatočne dlhý čas (aspoň 1 000 mg počas 2 mesiacov) (*Marsili a kol. 2016*; *Wadia a Lang 2007*). Pri neúčinnosti levodopy môžme vyskúšať amantadín alebo rotigotín, ktorých efekt sa v literatúre sporadicky referuje (*Colosimo a kol. 1996*; *Moretti a kol. 2014*). V liečbe dystonických prejavov, najmä blefarospazmu a dystonického postihnutia ruky, môže byť účinná lokálna aplikácia botulotoxínu (*Kompoliti a kol. 1998*; *Cordivari a kol. 2001*). Myoklónie, pokiaľ sú obťažujúce, sa môžeme poskúsiť ovplyvniť levetiracetamom, valproátom alebo benzodiazepínmi. Kognitívny deficit napriek mizivým dátam z literatúry možno skúsiť ovplyvniť inhibítormi acetylcholínesterázy alebo memantínom.

I keď nie sú indikované v takomto prípade, ich pozitívny efekt nás môže naviesť k alternatívnej diagnóze ACH. V manažmente depresívnych a behaviorálnych symptómov môžu byť nápomocné antidepresíva zo skupiny SSRI (*Marsili a kol. 2016*). Hĺbková stimulácia mozgu pri CBS sa neukazuje ako efektívna, a preto nie je indikovaná (*Okun a kol. 2005*).

Napriek neliečitelnosti ochorenia je častokrát potrebná nefarmakologická intervencia. Táto zahŕňa rovnaké modality ako sú opísané a platia pri PSP (rehabilitácia, psychologická a logopedická starostlivosť, enterálna výživa a pod.). Dôležité je pripomenúť, že aj keď ochorenie nedokážeme liečiť, naše snahy by nemali končiť pri konštatovaní non-responzivity na levodopu a zdelení prognózy príbuzným. Ako neurológovia by sme mali byť k dispozícii a iniciovať neustálu medziodborovú komunikáciu a starať sa aj o paliatívnu a podpornú stránku choroby.

6 OSTATNÉ PRIMÁRNE TAUOPATIE

6.1 Frontotemporálna lobárna degenerácia asociovaná s mutáciou na 17. chromozóme (FTLD-17)

U pacientov s triádou príznakov kognitívnej poruchy, poruchy správania a parkinsonizmu sa raritne popisuje identifikovaná mutácia v tau géne (MAPT), autozomálne dominantne dedičné ochorenie nazývané FTLD-17. Najčastejšie vyskytujúca sa mutácia je v exóne 10 (*Foster a kol. 1997*; *Ghetti a kol. 2003*) (obr. 1). Vznik príznakov začína medzi treťou a piatou dekádou. Neuropsychiatrické príznaky zahrňujú jednak kognitívny deficit subkortikálneho (frontálneho) charakteru s typickou exekutívnou dysfunkciou, progresívnou deterioráciou pamäťových schopností, orientácie a zrakovo-priestorových funkcií, a jednak typické behaviorálne abnormality v podobe apatie, kompulzívneho správania, hyperreligiozity, alkoholizmu či zanedbávania osobnej hygieny. Z frontálnych príznakov môžu byť prítomné agresivita, echolália, palilália a perseveračné prejavy. Ochorenie sa vyznačuje aj atypickým parkinsonizmom, ktoré nereaguje na liečbu levodopou, s absenciou typického pokojového tremoru, sprevádzaným početnými pádmi, supranukleárnou pohľadovou obrnou, progresívnou nonfluentnou afáziou, menej často apraxiou, dystóniou, výraznou lateralizáciou alebo ťažko kontrolovateľnými epileptickými záchvatmi. FTLD-17 sa klinicky prejavuje všeobecne buď predominantne demenciou alebo parkinsonizmom. Definitívna diagnóza vyžaduje molekulárne-genetické potvrdenie uvedenej mutácie a histopatologický dôkaz tau pozitívnych zmien (*Wszolek a kol. 2016*).

6.2 Pickova choroba

Pod pojmom Pickova choroba sa označuje 3R predominantná tauopatia charakterizovaná špecifickými neuropatologickými prejavmi, menovite tzv. Pickovými telieskami a gliálnymi tau-pozitívnymi inklúziami v limbickej oblasti a neokortexu, najmä frontotemporálneho, ale aj v oblasti bazálnych ganglií a bielej hmoty. Klinicky sa prejavuje hlavne behaviorálnym variantom frontotemporálnej demencie (bvFTD), ale aj primárnou progresívnou afáziou a CBS. Keďže má však bvFTD malú špecificitu pre Pickovu patológiu, Pickova choroba predstavuje skôr neuropatologickú jednotku s typickým nálezom Pickových teliesok než diagnózu klinickú (*Irwin 2016*).

6.3 Choroba argyrofilných zŕn (argyrophilic grain disease, AGD)

AGD bola prvý krát popísaná v roku 1987 známym neuropatológom Braakom a jeho manželkou ako neurodegeneratívne ochorenie s neskorým počiatkom vzniku a prítomnosťou malých vretenovitých alebo tyčinkovitých lézií vo výbežkoch neurónov s pozitívnym farbením na striebro, nazvanými argyrofilné zrná (*Braak a Braak 1987*). Rovnako ako argyrofilné zrná, aj oligodendrocytické špirálovité telieska a neuronálne pretangles (predforma neurofibrilárnych klbiek) sú zložené z hyperfosforylovaného tau proteínu. Napriek tomu, že prítomnosť argyrofilných zŕn často koinciduje s neuropatologickými prejavmi ostatných chorôb a že sa dokonca môže vyskytovať aj u kognitívne zdravých ľudí, predstavuje AGD samostatnú patologickú entitu. Udáva sa, že v Európe je po ACH druhým najčastejším neurodegeneratívnym ochorením. Jej prevalencia vzrastá takisto s vekom. Klinicky ide o pomaly progresívnu amnestickú miernu kognitívnu dysfunkciu, často sprevádzanú ďalšími neuropsychiatrickými príznakmi ako sú poruchy osobnosti (niekedy až charakteru behaviorálneho variantu frontotemporálnej demencie), emočné poruchy, či dokonca bludy a halucinácie (*Rodriguez a Grinberg 2015*; *Rodriguez a kol. 2016*; *Asaoka a kol. 2010*).

Keďže klinický obraz AGD nie je charakteristický, jej diagnóza sa výsostne stanovuje post mortem na základe patologicko-anatomického obrazu (*Rodriguez a kol. 2016*). Postihnuté sú rôzne regióny mozgu (*Ferrer a kol. 2008*), najmä však predná časť hippokampálnej formácie (*Tolnay a kol. 1997*) a gyrus ambiens (*Saito a kol. 2002*).

6.4 Globulárna gliálna tauopatia

Pojmom globulárna gliálna tauopatia (GGT) sa označuje dominantne 4R tau pozitívne ochorenie vyznačujúce sa charakteristickou prítomnosťou inklúzií tau proteínu v oligodendrocytoch, pripomínajúcich tufted astrocyty pri PSP. Nazývané sú globulárne gliálne inklúzie. Poškodenie je najmä frontotemporálne a v oblasti kortikospinálnych traktov, čomu nasvedčuje aj klinická prezentácia ako pri bvFTD a ALS (*Irwin 2015*; *Ahmed a kol. 2013*).

6.5 Chronická traumatická encefalopatia

Martland v roku 1928 popísal u boxerov klinickú jednotku s typickou konšteláciou príznakov, ktorú nazval Punch Drunk (*Martland 1928*), neskôr známu pod názvom dementia pugilistica – demencia boxerov (*Millspaugh 1937*). Kedže

sa podobné prejavy začali diagnostikovať aj pri ďalších kontaktných športoch (americký futbal, hokej, zápasenie), ustálil sa pre túto jednotku priliehavejší termín chronická traumatická encefalopatia (CTE) (*Saulle a Greenwald 2012*; *McKee a kol. 2009*).

CTE je progresívne neurodegeneratívne ochorenie spôsobené opakovanými uzatvorenými úrazmi hlavy. Rizikovými faktormi je okrem toho anamnéza komócie mozgu v minulosti a tiež doba zúčastňovania sa na jednotlivých športových aktivitách. V klinickom obraze je iniciálne prítomná porucha pozornosti, koncentrácie, pamäti a orientácie, závrativosť a bolesti hlavy. V ďalšom priebehu nastupuje podráždenosť, výbuchy agresie, zmätenosť, dysartria, depresia a často aj suicídium. Ochorenie nekontrolovateľne progreduje do motorického postihnutia, najmä parkinsonizmu so všetkými jeho typickými príznakmi, ale aj poruchy očných pohybov, sluchu a demencie (*Saulle a Greenwald 2012*; *McKee a kol. 2009*). Asi u 10 % pacientov môžeme pozorovať prejavy choroby motoneurónu, ktoré je prakticky neodlíšiteľné od ALS (*McKee a kol. 2013*).

Iniciálny úraz prostredníctvom akéhosi priming efektu aktivuje mikrogliu na nasledovné opakované traumy. Keď sa týmto spôsobom plne aktivuje, spúšťa sa kaskáda s uvoľňovaním toxických cytokínov, chemokínov a excitotoxínov (glutamátu, aspartátu a kyseliny quinolinovej). Tieto excitotoxíny inhibujú fosfatázy, v čoho dôsledku dochádza k hyperfosforylácii tau proteínu, mikrotubulárnej dysfunkcii a vzniku tau-pozitívnych neurofibrilárnych klbiek v určitých oblastiach mozgu (*Blaylock a Maroon 2011*).

Patognomickým nálezom pri CTE je dôkaz depozít imunoreaktívnych 3R a 4R tau depozít vo forme neurofibrilárnych klbiek, astrocytických klbiek a vlákien neuropilu vretenovitého tvaru, lokalizovaných typicky pozdĺž malých artérií v hĺbke sulkov. Konštantným nálezom je tiež axonálne poškodenie s axonálnou degeneráciou, stratou myelinizovaných vlákien a atrofizáciou bielej hmoty. Popri tau depozitoch sa veľmi často vyskytuje aj obraz TDP-43 proteinopatie a zriedkavo (zrejme sekundárne) môžu byť prítomné aj plaky ß-amyloidu. Makroskopicky je prítomná atrofia najmä frontálneho a temporálneho laloku, dilatácia mozgových komôr a zúženie corpus callosum (*Omalu a kol. 2011*; *Saulle a Greenwald 2012*; *McKee a kol. 2013*; *McKee a kol. 2015*).

6.6 Progresívna ataxia s palatálnym tremorom

Progresívna ataxia s palatálnym tremorom (PAPT) sa prejavuje adultným vznikom tremoru mäkkého podnebia, poruchami zraku, ataxiou, dysartriou, dysfágiou alebo autonómnym nervovým postihnutím. Na MR je v T2 vážení typicky prítomný zvýšený signál a hypertrofia olivae inferiores. Môže byť spôsobená štrukturálnymi léziami v oblasti dentato-rubro-olivárneho (Mollaretovho) trojuholníka, familiárne (napr. pri Alexanderovej chorobe alebo spinocerebelárnej ataxii – typ 20) alebo sa vyskytuje sporadicky. Len nedávno sa zistilo, že práve sporadická forma predstavuje nový typ primárnej 4R tauopatie (*Mari a kol. 2014*), neskôr sa v ďalších prípadoch našla prímes aj 3R pozitívneho somatodendritického tau farbenia. Patognomická je prítomnosť zhrubnutých neurofilamentových výbežkov v neuropile a neurónoch jadier oliva inferior, tzv. glomeruloidných teliesok (*Gao a kol. 2017*).

6.7 Primárne vekom podmienené tauopatické jednotky

Medzi primárne tauopatie sa v súčasnosti zaraďujú dve patologicko-anatomické entity, ktorých spoločnými črtami je ich asociácia s rastúcim vekom a žiadna alebo nevýrazná klinická manifestácia. Ich úloha a prípadná patogénna väzba ešte nie je plne definovaná.

6.7.1 Primárna vekom podmienená tauopatia (primary age-related tauopathy, PART)

Neuropatologické nálezy s prítomnosťou tau-pozitívnych neurofibrilárnych klbiek svojim charakterom aj typickou mediotemporálnou lokalizáciou identických s ACH, avšak bez depozitov *ß*-amyloidu, sa označujú pojmom PART. Takéto zmeny sa vyskytujú od kognitívne zdravých starnúcich jedincov po prípady s amnestickou kognitívnou poruchou zväčša mierneho stupňa, a preto staršie označenia tangle-only dementia alebo tangle-predominant senile dementia nie sú presné (*Crary a kol. 2014*).

6.7.2 Vekom podmienená tau astrogliopatia (aging-related tau astrogliopathy, ARTAG)

Hromadenie abnormálne fosforylovaného tau proteínu v astrocytoch je prejavom starnúceho mozgu. Termínom ARTAG sa označuje morfologické spektrum astrogliálnej neuropatológie detegovanej pomocou fosforylačne a 4R izoformicky špecifických tau protilátok. Vyskytuje sa prevažne u jedincov nad

60 rokov. Sprevádzajú ju dva typické cytomorfologické obrazy, a to tzv. tŕňovité (thorn-shaped) a zrnité/nejasné (granular/fuzzy) astrocyty, ktoré sa odlišujú od astrogliálnej patológie primárnych tauopatií, ako je PSP, CBD a pod. (obr. 16) Lokalizácia týchto astrocytárnych zmien je najčastejšie subpiálne, subependymálne a perivaskulárne (*Kovacs a kol. 2016*).

Obr. 16 Pozri prílohu na str. 68

6.8 Endemicky sa vyskytujúce ochorenia

6.8.1 Guamský parkinsonizmus-demencia complex

Guam, najjužnejší z Mariánskych ostrovov, je v neurologickej obci známy unikátne zvýšenou prevalenciou prípadov ALS, parkinsonizmu a demencie (nazývanej aj Mariánskej demencie) medzi domorodými obyvateľmi prezývanými Chamorros. Konštelácia týchto príznakov je v početných familiárnych prípadoch variabilná a je známa ako guamský parkinsonizmus-demencia komplex (PDC), alebo v domácom jazyku lytico-bodig (*Arnold a kol. 1953*; *Mulder a kol. 1954*; *Hirano a kol. 1961*; *Steele 2005*). Pacienti vykazujú prejavy väčšinou symetrického akineticko-rigídneho parkinsonizmu, často s obrazom PSP alebo CBS, poruchy pamäti, osobnosti, nálady a demencie. Vyše tretina prípadov má známky ochorenia motorického neurónu. Jeden z fenotypov (ALS, parkinsonizmus, demencia) zvykne zvyčajne dominovať. Typická je predilekcia postihnutia mužov a skorší nástup príznakov než býva typické napr. pre PSP (*Elizan a kol. 1966*; *Steele 2005*). V neuropatologickom obraze ALS/PDC sú prítomné neurofibrilárne klbká 3R a 4R izoforiem tau proteínu, na rozdiel od PSP (výlučne 4R) (*Olszewski a kol. 1963*).

Po tom, ako sa začali objavovať prípady ochorenia aj u iných etník, najmä filipínskych prisťahovalcov v 40-tych rokoch minulého storočia a ich príbuzných, sa genetická podstata ALS/PDC začala spochybňovať. Prejavy ochorenia sa začali objavovať až po mnohých rokoch po ich imigrácii. Dnes sa už vie, že ochorenie má primárne environmentálnu príčinu. Zistilo sa, že domáci obyvatelia pojedali tamojšie netopiere (Pteropus mariannus), ktoré sa kŕmili semenami cykasovej palmy (cycas micronesica). Jej plody obsahujú excitotoxín beta-N-methylamino-L-alanín (BMAA) a taktiež toxické sterol-D-glukozidy, ktoré navodzujú patologické zmeny v mozgoch týchto pacientov. Po zistení tohto faktu sa incidencia PDC dramaticky znížila, pričom nové prípady sa už pravdepodobne neobjavujú (*Spencer a kol. 1987*; *Steele 2005*; *Cox a Sacks 2002*; *Khabazian a kol. 2002*).

6.8.2 Guadeloupský parkisonizmus

Parkinsonizmus endemického charakteru sa nachádza aj na karibskom ostrove Guadeloupe. Približne v tretine prípadov sa prejavuje klasickou PCH, v tretine príznakmi PSP-like syndrómu a v poslednej tretine PDC so subkortikálnym typom demencie. Na rozdiel od typickej PSP sa u týchto pacientov navyše objavuje tremor, halucinácie a prejavy autonómnej dysfunkcie. Na MR sú prítomné T2 hypointenzity v oblasti bazálnych ganglií, najmä v substantia nigra. Pitevné nálezy zobrazujú tau patológiu, hlavne v mezencefale. Toto ochorenie je takisto zapríčinené environmentálnym faktorom, a to toxickým pôsobením acetogenínov (hlavne annonacínu), ktoré sú obsiahnuté v tropickom ovocí Annona muricata (Anonna mäkkoostnatá), u nás známeho ako graviola. Acetogeníny sú toxickými inhibítormi mitochondriálneho komplexu I. (*Lannuzel a kol. 2007*; *Caparros-Lefebvre a kol. 2002*; *Caparros-Lefebvre a Lees 2005*).

Atypický parkinsonizmus asociovaný s konzumáciou annonacínov bol popísaný aj v Novej Kaledónii (*Angibaud a kol. 2004*) a u karibských prisťahovalcov v Londýne (*Chaudhuri a kol. 2000*).

6.9 Choroba s difúznymi neurofibrilárnymi klbkami a kalcifikátmi

V 70. a 80. rokoch minulého storočia boli v Japonsku publikované prípady ochorenia prejavujúceho sa kombináciou presenilnej demencie a Fahrovho syndrómu. Podľa prítomnosti neurofibrilárnych klbiek ako jeho základného neuropatologického prejavu bolo nazvané ako choroba s difúznymi neurofibrilárnymi klbkami a kalcifikátmi (diffuse neurofibrillary tangles with calcifications – DNTC) a podľa jeho objaviteľov eponymom Kosaka-Shibayamova choroba (*Kosaka a kol. 1973*; *Shibayama a kol. 1986*; *Kosaka 1994*; *Ito a kol. 2003*).

Vo veľkej väčšine prípadov sa vyskytuje ako sporadické ochorenie práve v Japonsku. Manifestuje sa priemerne v 54 rokoch a jeho priemerné trvanie je 10 rokov. Postihnuté sú častejšie ženy. Počiatočným príznakom býva epizodická porucha pamäti, podobne ako pri ACH. Postupne sa pridružuje abúlia, dezinihibícia, zmeny osobnosti vrátane stereotypnych činností, bizarného, až antisociálneho správania (príznaky podobné Pickovej chorobe), afázia a parkinsonizmus. Charakteristickým zobrazovacím nálezom sú početné rozsiahle kalcifikáty na CT mozgu podobne ako pri Fahrovej chorobe (ktorá je však familiárna) a temporálna alebo temporofrontálna atrofia mozgu (*Ukai a Kosaka 2016*; *Jellinger a Bancher 1998*).

Hoci sa DNTC považuje sa primárnu tauopatiu, je typická zmiešanou neuropatológiou. Dominantne prítomné neurofibrilárne klbká pozostávajú z 3R a 4R izoforiem tau proteínu. Okrem nich bývajú prítomné aj gliálne fibrilárne klbká (*Ukai a Kosaka 2016*), tzv. štruktúry podobné plakom (*Terada a kol. 2001*), inklúzie TDP-43 proteínu, alebo dokonca depozity α-synukleínu (*Yokota a kol. 2002*; *Habuchi a kol. 2011*).

6.10 IgLON5 protilátkový syndróm

Len nedávno bolo identifikované nové ochorenie, ktoré svojou klinickou prezentáciou stojí na pomedzí extrapyramídových a spánkových porúch. Ide o súbor charakteristických príznakov asociovaný s nálezom IgLON5 neuronálnych adhezívnych protilátok, ktorých funkcia ešte nie je známa (*Sabater a kol. 2014*). Na základe predominantných príznakov sa zistili štyri klinické podtypy:

1. predominantne spánková porucha (porucha dýchania v REM aj non REM faze spánku, parasomnie)
2. predominantne bulbárna porucha (dysfágia, dysartria, ataxia, okulomotorická dysfunkcia, stridor, centrálna hypoventilácia)
3. PSP-like syndróm (instabilita chôdze s poruchou okulomotoriky)
4. kognitívny deficit s choreou alebo bez nej.

K tomu sa popisujú aj príznaky z hyperxcitability, ako sú myoklonus, kŕče a fascikulácie, alebo rôzne prejavy autonómnej dysfunkcie. Priemerný počiatok vzniku ochorenia je 62 rokov. MR mozgu a likvorologické nálezy bývajú nevýpovedné (*Gaig a kol. 2017*; *Graus a Santamaria 2017*; *Honorat a kol. 2017*).

Neuropatologicky je prítomná strata neurónov, glióza a hromadenie hyperfosforylovaného tau proteínu (3R aj 4R izoforiem) najmä v oblasti tegmenta a hypothalamu, čo zaraďuje túto jednotku medzi tauopatie. Pred identifikáciou IgLON5 protilátok sa hovorilo o atypickej PSP so skorým vznikom alebo kmeňovej tauopatii (*Gelpi a kol. 2016*). Ochorenie môže pozitívne odpovedať na rôzne druhy imunoterapie (*Honorat a kol. 2017*).

7 KLINICKO-PATOLOGICKÉ KORELÁCIE PRIMÁRNYCH TAUOPATIÍ

Ako bolo už spomenuté, definitívna diagnóza primárnych tauopatií je možná len na základe neuropatologického obrazu získaného pri pitve. Tento fakt výrazne problematizuje presné stanovenie diagnózy na základe klinického obrazu (i keď sa môže zdať často veľmi sugestívny), keďže počet autopsií u pacientov s neurodegeneratívnymi ochoreniami je všeobecne veľmi malý. K tomu aj pri získaní sekčného nálezu môže byť diagnóza sťažená kontamináciou koexistujúcej neuropatológie iného ochorenia.

Hoci by sa mohlo diskutovať, prečo vynakladáme také úporné snahy na získanie správnej diagnózy, keď vieme, že sa jedná o ochorenia neurodegeneratívne a zatiaľ neliečiteľné, výborným argumentom je však napr. existencia nedávno opísaného IgLON5 protilátkového syndrómu, ktorý je diagnostikovateľný stanovením protilátok a môže veľmi dobre odpovedať na liečbu imunoterapiou (*Sabater a kol. 2014*). Dnešné snahy vedú k získaniu špecifických biomarkerov pre jednotlivé tauopatie, aby tak správna diagnóza pacienta mohla byť stanovená ešte in vivo.

Jednotlivé tauopatie sa vyznačujú svojim typickým histopatologickým nálezom, t. j. prítomnosťou tau-pozitívnych lézií. (obr. 17) Definitívne stanovenie diagnózy na základe tohto nálezu nám napomáha tiež k detailnejšiemu poznaniu týchto ochorení, najmä nápadnej klinicko-patologickej heterogenite a klinickým prekrývaním (angl. overlaps) medzi rozličnými ochoreniami.

Obr. 17 Pozri prílohu na str. 69

Klinické prejavy niektorých primárnych tauopatií spadajú pod akýsi spoločný dáždnikový pojem frontotemporálna demencia (FTD) alebo frontotemporálna lobárna degenerácia (FTLD), ktorá zahŕňa jednak ich motorické a jednak kognitívne aspekty. Jednotlivé ochorenia ako PSP, CBD, AGD a pod. spadajúce do tejto kategórie FTLD spektra, by mali byť nazývané svojimi názvami na základe ich histopatologického obrazu (*Irwin 2016*) (obr. 18).

Obr. 18 Pozri prílohu na str. 70

Kým pre podtypy FTLD-TDP (TAR DNA binding protein) platí súvislosť medzi špecifickými abnormalitami génov (VCP – vallosin containing protein, c9orf72, GRN – granulín) a morfologickým typom TDP-43 pozitívnych inklúzií, pre FTLD-Tau podtypy platí, že genetické formy tvoria jednu separátnu skupinu (FTDP-17). Rozličné mutácie v MAPT (tau) géne však vytvárajú rozličné morfologické typy inklúzií, a tým rozličné druhy ochorenia (Pickovu chorobu pri mutácii K257T, CBD pri mutáciách S305S, IVS10+16 a R406W, PSP pri mutácii S305S a GGT pri mutáciách P301L a IVS10+16) (*Forrest a kol. 2018*). Obzvlášť pozoruhodné je, že PSP aj CBD môžu byť spôsobené tým istým typom mutácie. Tento fakt vysvetľuje pravdepodobnosť ďalších modifikujúcich genetických faktorov (*Forrest a kol. 2018*), ako aj opodstatnenosť stále častejšie sa objavujúcej polemiky a kontroverzie, či tieto dve ochorenia nepredstavujú dva odlišné fenotypy jednej a tej istej choroby (*Scaravilli a kol. 2005*; *Ling a Macerollo 2018*; *Höglinger 2018*).

8 NOVÉ PERSPEKTÍVY V LIEČBE TAUOPATIÍ

Napriek tomu, že efekt symptomatickej liečby prakticky všetkých tauopatií je veľmi limitovaný, neustále sa pracuje na vyvíjaní molekúl pôsobiacich na patogenetickej alebo ochorenie modifikujúcej úrovni. Ich opodstatnenie sa odvíja na základe zamýšľaného ovplyvnenia rôznych krokov patogenézy vzniku tauopatií (viď úvod práce). V súčasnosti zatiaľ neexistuje ešte žiadna všeobecne fungujúca a v praxi aplikovaná terapia tohto druhu, no súčasne prebiehajú štúdie v rôznej klinickej fáze (či už animálne alebo humánne), ktorých objektmi je najmä ACH a PSP. Výskum sa zameriava na niekoľko oblastí:

1. **Ovplyvnenie posttranslačnej modifikácie.** Do tejto skupiny patria inhibítory fosforylácie, ako je tideglusib (inhibítor GSK-3) a saracatinib (inhibítor Fyn tyrozínkinázy), inhibítory acetylácie a glykozylácie (*Tolosa a kol. 2014*; *Khanna a kol. 2016*; *Medina 2018*).
2. **Odstraňovanie toxických proteínov vrátane tau proteínu.** Za patologických podmienok sa pri neurodegeneratívnych ochoreniach takéto proteíny odstraňujú pomocou ubiquitín-proteazómového systému alebo autofagocytárnymi mechanizmami. V tejto skupine je skúšaný nilotinib, inhibítor c-Abl tyrozínkinázy, ktorý preniká hematoencefalickou bariérou a indukuje v neurónoch autofágiu, prostredníctvom ktorej sa odstraňuje tau proteín, ale aj *ß*-amyloid a iné proteíny (*Javidnia a kol. 2017*; *Medina 2018*). Ukázal sa k tomu prospešný aj u pacientov s chronickou cerebelárnou ataxiou (*Lee a kol. 2017*) a leukémiou (*Ursan a kol. 2015*). Medzi ďalšie patria bosutinib a imatinib (*Javidnia a kol. 2017*).
3. **Stabilizácia mikrotubúl.** Týmto mechanizmom pôsobí najmä oktapeptid davunetid, ktorý sa v intranazálnej podobe ukázal byť účinný pri miernom kognitívne deficite, no u pacientov s PSP nemal úspech (*Boxer a kol. 2014*; *Javidnia a kol. 2017*).
4. **Inhibícia tau agregácie.** Methylthioninium chlorid (metylénová modrá) okrem tejto funkcie dokáže tiež stimulovať autofágiu. Jeho druhogeneračným derivátom je látka s názvom LMT-X (*Medina 2018*).
5. **Imunoterapia.** Jej princíp spočíva v aktívnej alebo pasívnej imunizácii živou atenuovanou vakcínou proti tau proteínu, resp. jeho fragmentom alebo špecifickým epitopom (*Josephs 2018*). Popri viacerých skúšaných

vakcínach sa vkladá nádej pre humanizovanú anti-tau monoklonálnu protilátku ABBV-8E12 vyvinutú na liečbu ACH a PSP (*West a kol. 2017*).

6. **Genetická liečba.** V posledných rokoch sa ukazuje pri rôznych neurodegeneratívnych ochoreniach ako sľubná, priam prelomová metóda, na ktorú sa dlho čakalo. Spomedzi rôznych prístupov spomenieme napríklad manipulácie s cieľom ovplyvnenia expresie MAPT génu (*Sud a kol. 2014*).

Vyhľadávanie nových špecifických biomarkerov a vývin účinnej patogenetickej liečby sú dva najhlavnejšie ciele, ktoré sa snažia plniť v posledných rokoch a budú zrejme najdôležitejšími aspektami výskumu v diagnostike a liečbe tauopatií.

ZÁVER

Táto práca bola písaná nielen s cieľom všeobecne spracovať prehľad na tému tauopatií, ale hlavne sa čo najviac „zakúsnuť“ do klinického terénu s fokusom na pratickú oblasť symptomatiky, diagnostiky a manažmentu týchto ochorení. Opiera sa nielen o nevyhnutné fakty z dostupnej literatúry v podaní honorabilít v oblasti extrapyramídových porúch, ale je k tomu okorenená vlastnými skúsenosťami autora na báze relatívne veľkého počtu pacientov s ohľadom na ich nízku prevalenciu. Spomenuté sú niektoré novo definované klinické jednotky, ktoré v našej domácej literatúre ešte publikované neboli. Práca takisto ponúka dôležitú informáciu, že ukladanie tau proteínu sa nemusí diať len v duchu patologických stavov, ale že môže sprevádzať aj procesy normálneho starnutia mozgu. Vyzdvihnuté je tiež to, že klinická prezentácia tauopatií sama o sebe tvorí spojenú nádobu s ich patologickým obrazom, a že obe majú korene v už pomerne dobre prebádanom molekulárne-genetickom podklade. Práve pochopenie ich patofyziológie nám do budúcna môže priniesť ovocie vo forme patogeneticky orientovanej terapie, ktorú tak veľmi potrebujeme.

OBRAZOVÁ PRÍLOHA

Obr. 1 Štruktúra tau génu a izoforiem tau proteínu.

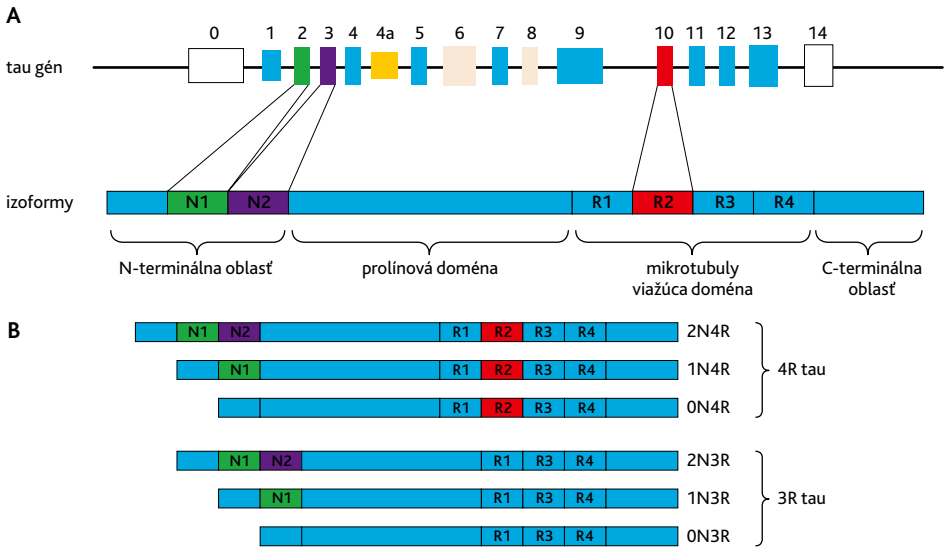

Obr. 2 Patogenéza vzniku tauopatií.

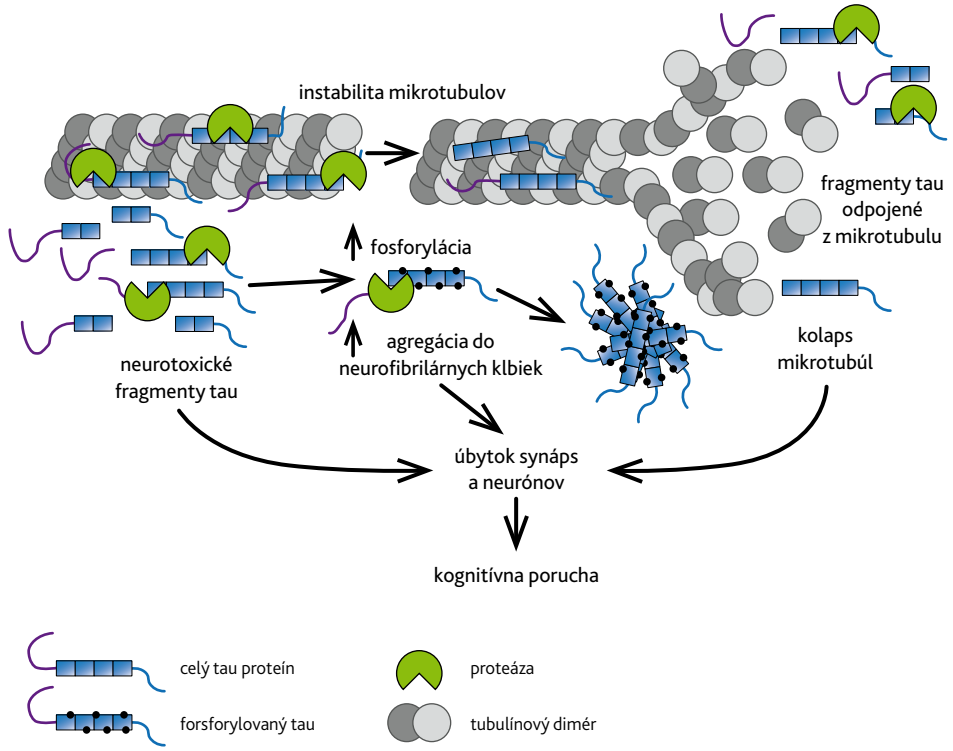

Obr. 3 Test desiatich krokov.



Obr. 4 Supranukleárna pohľadová obrna.

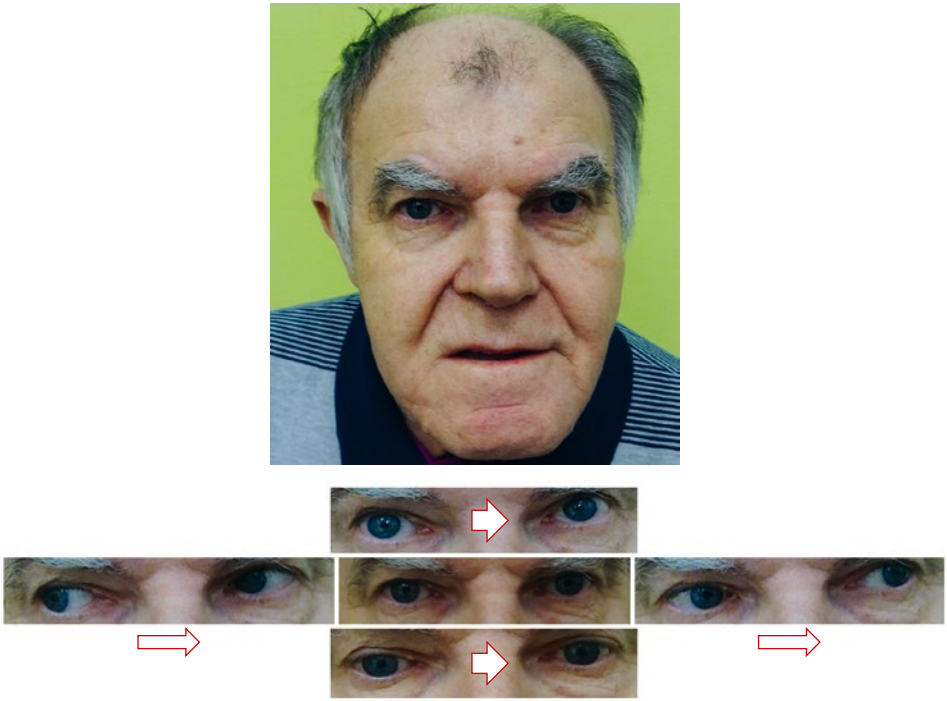

68 ročný pacient s PSP-RS s približne 5 ročnou anamnézou ochorenia. Hore: charakteristický výraz tváre so zahľadeným pohľadom a vertikálnymi vráskami v oblasti glabely – tzv. procerusový príznak.
Dole: typická supranukleárna okohybná porucha v štádiu takmer kompletnej vertikálnej pohľadovej obrny.

Obr. 5 Ukážky kognitívnych výkonov pacientov s PSP v Montrealskom kognitívnom teste (MOCA).

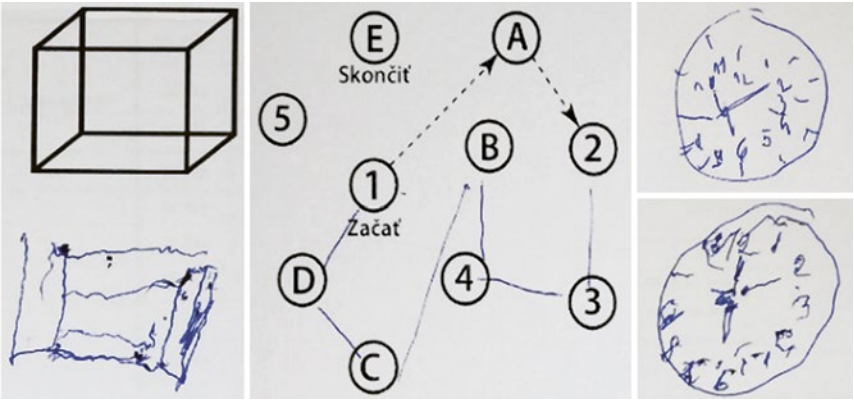

vľavo: kopírovanie kocky. v strede: test cesty (trail making test). v pravo: test hodín

Obr. 6 MR mozgu pri PSP – sagitálna rovina

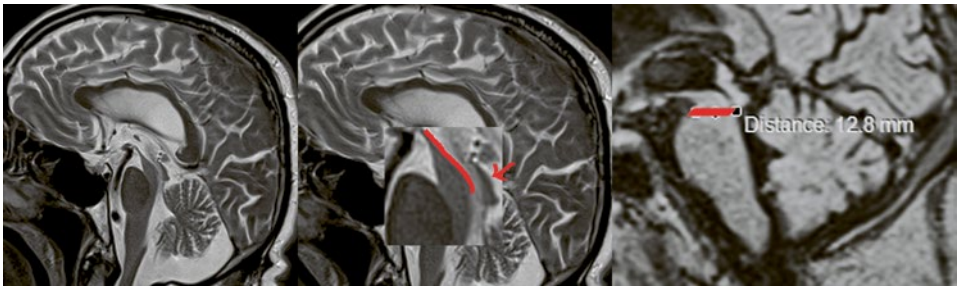

Vľavo a v strede: 74 ročný pacient s PSP-RS so 4 roky progredujúcim axiálnym parkinsonským syndrómom nereagujúcim na liečbu levodopou, poruchou okulomotoriky a subkortikálnou demenciou. Vľavo typický príznak kolibríka (humming bird sign). V strede detail so zvýrazneným lineárneho až konkávneho horného okraja tegmenta mezencefala. Šípka ukazuje na atrofiu lamina quadrigemina. Vpravo: 72 ročný pacient s PSP-P. Zvýraznené typické zmenšenie antero-posteriórneho priemeru tegmenta (u pacienta 12,8 mm).

Obr. 7 MR mozgu pri PSP – axiálna rovina.

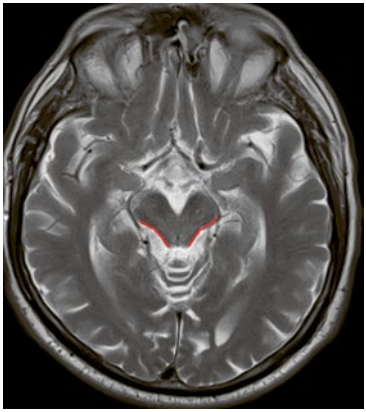

67 ročný pacient s PSP-RS s 3 roky trvajúcimi príznakmi. Zobrazená je typická bilaterálna konkavita laterálneho okraja tegmenta – tzv. morning glory sign.

Obr. 8 SPECT vyšetrenie pri PSP.

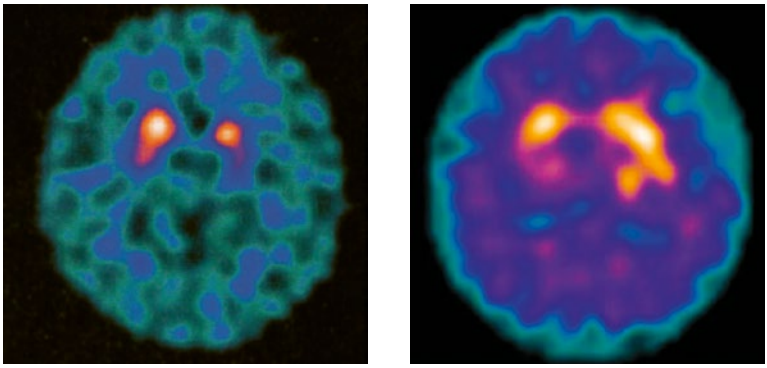

Vľavo: ^{123}I ioflupan DaT-SCAN u pacienta z obr. 6. Viditeľná je znížená akumulácia rádiofarmaka v oboch putamenoch a v ľavom nucleus caudatus. Vpravo: ^{123}I IBZM SPECT u 69 ročného pacienta s PSP-RS s 2 roky trvajúcou poruchou stability pri chôdzi a subjektívnymi poruchami vízu so zvýšenou latenciou a obmedzením vertikálnych sakád. Prítomná je asymetria v akumulácii rádiofarmaka v prospech ľavej strany, bez zvýšenej expresie D2 receptorov.

Obr. 9 ^{18}F-FDG PET pri PSP.

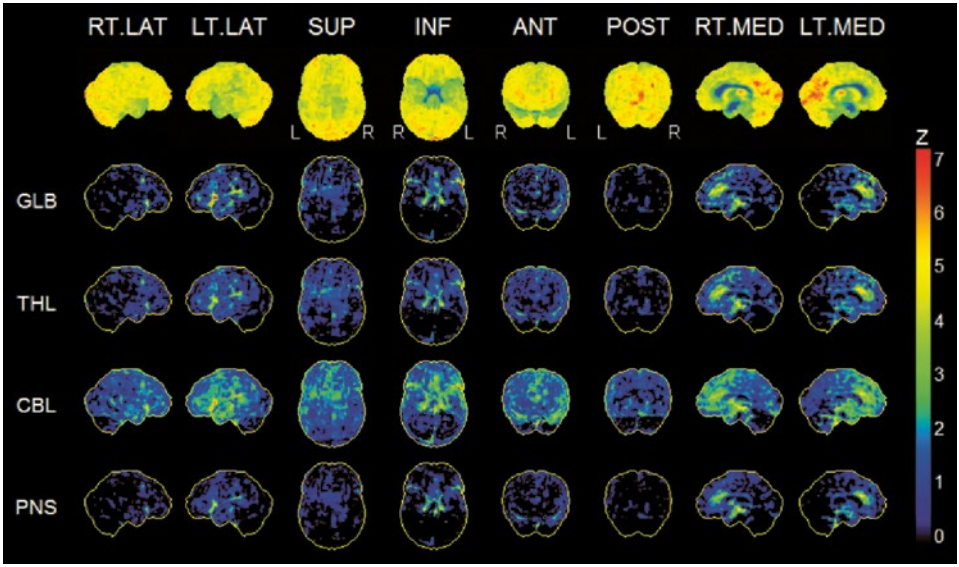

77 ročný pacient s 3 roky trvajúcim levodopa-rezistentným freezingom chôdze. Pomocou 3D-SSP (3D stereotactic surface projection) softvéru je v porovnaní s normálnou databázou vyjadrenou z-skórem zobrazený mediofrontálny hypometabolizmus. GLB – global, THL – thalamus, CBL – cerebellum, PNS – pons. (*s poďakovaním MUDr. Pavlovi Povincovi, BIONT, a.s, Bratislava*)

Obr. 10 Dystónia pri CBD.

Vľavo hore: 83 ročná pacientka s kognitívnym deficitom, echoláliami, apraxiou, alien hand a dystóniou typu dystonic clenched fist na ľavej hornej končatine. Vpravo hore: 70 ročný pacient s päťročnou anamnézou postupného vzniku hemidystónie vľavo, raritnej orolinguálnej dystónie a syndrómu cudzej nohy vľavo. Vľavo dole: 60 ročná pacientka s počiatkom CBS v podobe progresívnej nonfluentej afázie. V priebehu ochorenia sa okrem ďalších prejavov vyvinula zneschopňujúca hemidystónia s apraxiou vľavo. Vpravo dole: Pacientka s kognitívne-behaviorálnou iniciálnou prezentáciou ochorenia. Na pravej hornej končatine zobrazená typická postúra rezultujúca z kombinácie apraxie, alien hand a dystónie.

Obr. 11 Syndróm cudzej ruky.

71 ročná pacientka s dvojročnou anamnézou nešikovnosti pravej ruky pri bežných situáciách, počas chôdze mimovoľne obchytkáva okolité predmety, napr. odev, alebo mimovoľne zdvíha chodítko. Okrem alien hand a apraxie sú prítomné ďalšie typické známky CBS.

Obr. 12 MR mozgu pri CBS (pacientka z obr. 11).

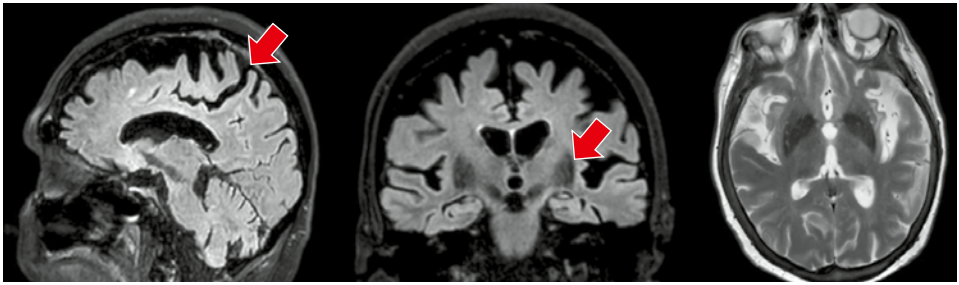

Vľavo: pokročilá parietálna atrofia typu čepele noža (knife-blade) v sagitálnom reze (šípka).
V strede: ľahko asymetrická atrofia v oblasti Sylviovej ryhy a zriedkavo sa vyskytujúca hyposignálna lézia oboch putamenov v koronárnom reze (šípka). Vpravo: uvedené signálové zmeny v axiálnom reze.

Obr. 13 MRI mozgu pri CBS.

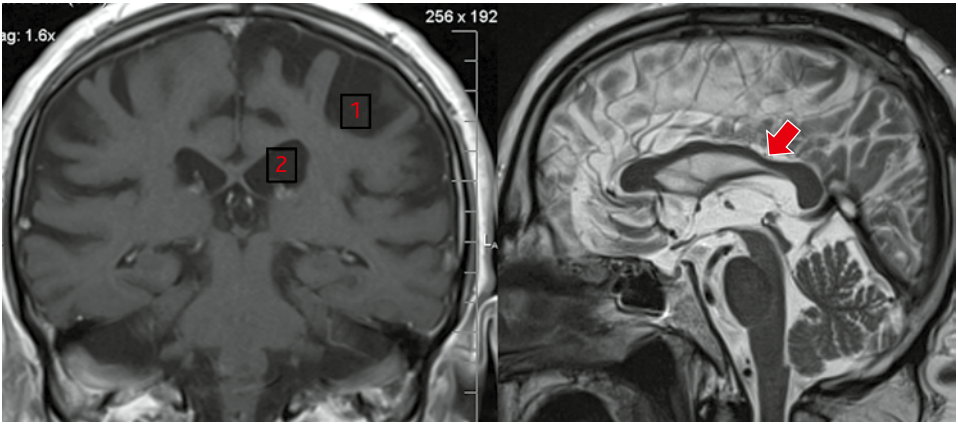

68 ročný pacient so štyri roky trvajúcimi klinickými príznakmi CBS. Na MR v koronárnom reze (vľavo) je viditeľná asymetrická parietálna atrofia (1) s rozšírením ľavej bočnej mozgovej komory. V sagitálnom reze (vpravo) je šípkou označená selektívna atrofia na rozhraní strednej a zadnej časti corpus callosum (šípka).

Obr. 14 MR mozgu pri Creutzfeldt-Jakobovej chorobe prezentujúcej sa akútnym CBS.

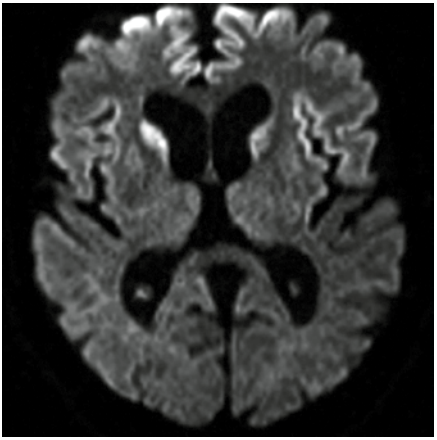

65 ročný pacient s akútne vzniknutým CBS s pravostranne dominantným postihnutím. Príčina symptomatiky bola genetická forma Creutzfeldt-Jakobovej choroby. Na MR v DWI obraze vidieť hypersignálne lézie v oblasti oboch nucleus caudatus, bilaterálnom frontálnom a najmä ľavom inzulárnom kortexe (*Necpál a kol. 2016*).

Obr. 15 Klinicko-zobrazovacia korelácia pri CBS.

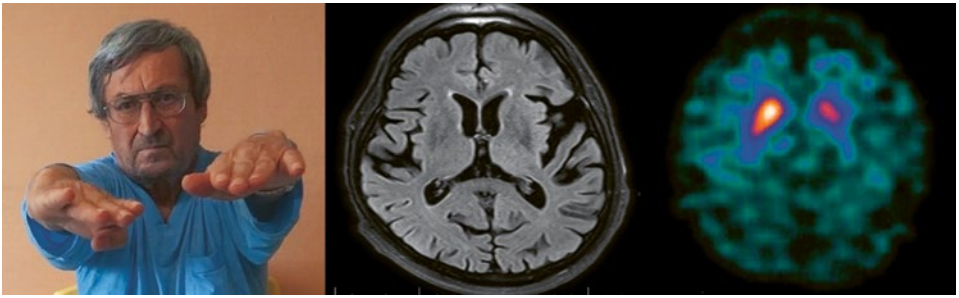

66 ročný pacient s nonfluentnou afáziou, akineticko-rigídnym syndrómom, apraxiou a dystóniou na pravej hornej končatine. Na MR (v strede) je zobrazená korešpondjúca kontralaterálna atrofia, najmä v oblasti Sylviovej ryhy. Na ^{123}I-ioflupan DaT-SPECT (vpravo) prítomná difúzne nízka a nehomogénna aktivita v celom ľavom striáte.

Obr. 16 Neuropatologické zmeny pri ARTAG.

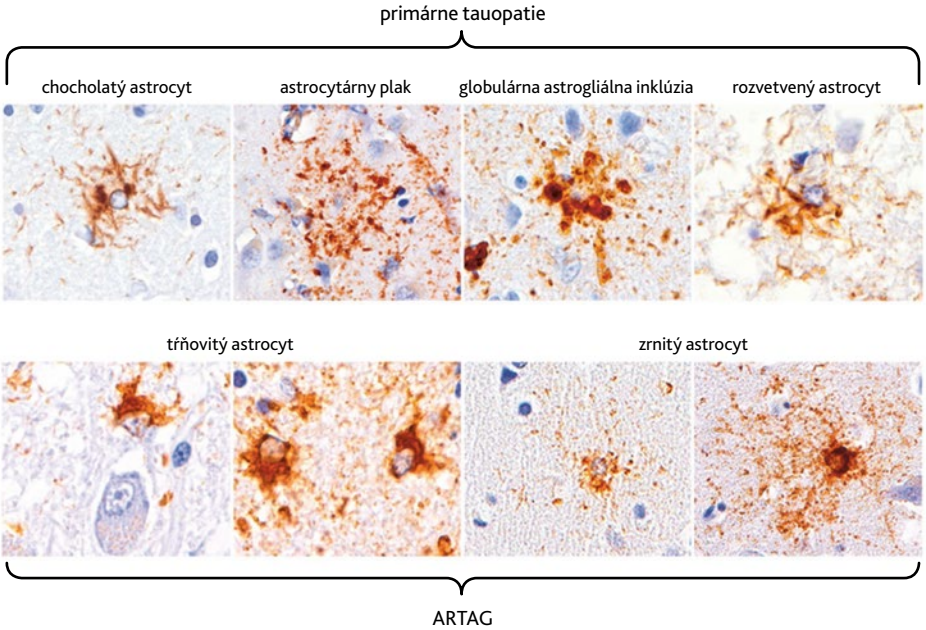

V dolnom riadku sú zobrazené charakteristické tŕňovité astrocyty (vľavo) a zrnité astrocyty (vpravo), na rozdiel od typických lézií pri rôznych primárnych tauopatiách (hore) (prevzaté z *Kovacs a kol. 2016*).

Obr. 17 Charakteristická morfológia tau-pozitívnych lézií primárnych tauopatií.

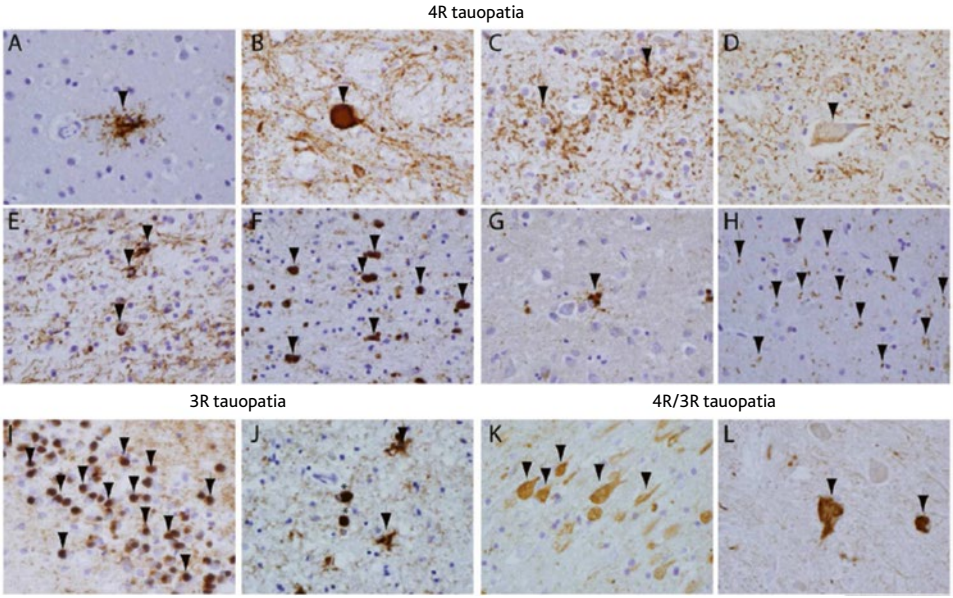

Jednotlivé jednotky sú rozdelené podľa dominancie tau izoforiem. Chocholaté (tufted) astrocyty (A) a globózne neurofibrilárne klbká (B) pri PSP. Gliálne astrocytárne plaky (C), balónovité neuróny (D) a oligodendrocytárne špirálovité telieska (E) pri CBD. Globulárne oligodendrocyty (F) a astrocytárne inklúzie (G) pri GGT. Malé tyčinkovité zrnká (H) pri AGD. Pickove telieska (hviezdičky) a gliálne inklúzie (šípky) pri Pickovej chorobe (I, J). Neurofibrilárne klbká (K) pri PART. Tau-reaktívne klbká (L) pri ALS-PDC (prevzaté z *Irwin 2016*).

Obr. 18 Klinicko-patologické korelácie u tauopatií.

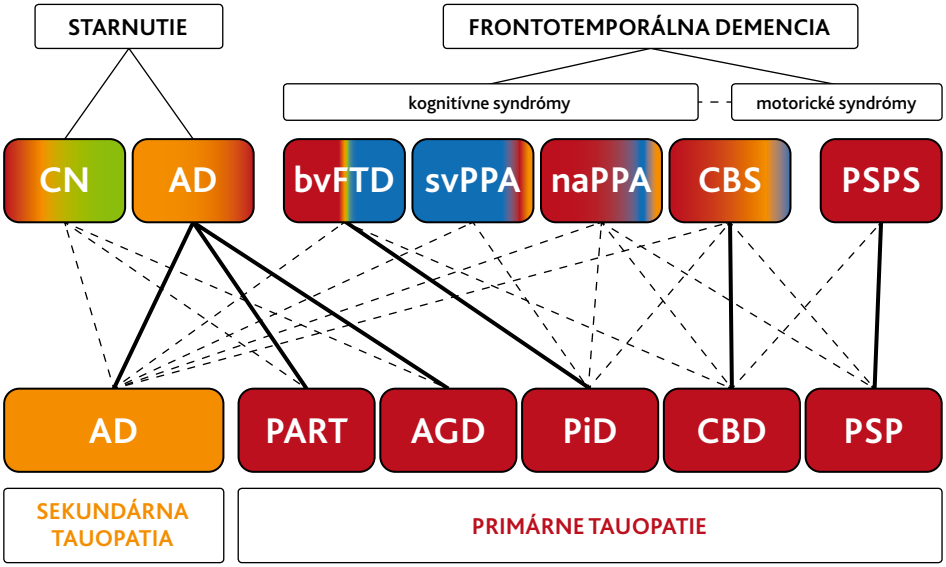

Neuropatologické subtypy FTLD-Tau (primárne tauopatie – červená) a ACH (sekundárna tauopatia – žltá) viditeľné v pitevných nálezoch u klinických fenotypov ochorení zo spektra FTD. Všedné patologické prejavy sú označené zelenou farbou a TDP-43 proteionopatie modrou. Alzheimerská patológia (AD) sa vyskytuje približne u tretiny kognitívne normálnych (CN, cognitive normal) a u väčšiny amnestického fenotypu pri ACH. FTLD-Tau (červená) sa nachádza u takmer všetkých prípadov PSP syndrómu (PSPS), u väčšiny naPPA, u množstva prípadov CBS; relatívne zriedkavá je pri sémantickom variante PPA (svPPA). Asi polovica prípadov bvFTD vykazuje FTLD tau patológiu (ďalšia polovica prípadov a prakticky väčšina prípadov svFTD má TDP-43 patológiu). Celé čiary znamenajú predominantnú klinicko-patologickú asociáciu s jednotlivými ochoreniami (dole), pričom prerušované čiary predstavujú ich menej časté klinické manifestácie (prevzaté z *Irwin 2016*).

ZOZNAM BIBLIOGRAFICKÝCH ODKAZOV

1. ABDO, W. F., G. F. BORM, M. MUNNEKE, M. M. VERBEEK, R. A. J. ESSELINK, and B. R. BLOEM, 2006. Ten steps to identify atypical parkinsonism. *J Neurol Neurosurg Psychiatry*. 77(12), 1367–1369. ISSN 0022-3050.
2. ADACHI, M., T. KAWANAMI, H. OHSHIMA, Y. SUGAI, and T. HOSOYA, 2004. Morning glory sign: a particular MR finding in progressive supranuclear palsy. *Magn Reson Med Sci.* 3(3), 125-132. ISSN 1880-2206.
3. AERTS, M. B., W. F. ABDO, and B. R. BLOEM, 2011. The "bicycle sign" for atypical parkinsonism. *Lancet* 377(9760), 125-126. ISSN 0140-6736.
4. AHMED, Z., E. H. BIGIO, H. BUDKA, D. W. DICKSON, I. FERRER, B. GHETTI, G. GIACCONE, K. J. HATANPAA, J. L. HOLTON, K. A. JOSEPHS, J. POWERS, S. SPINA, H. TAKAHASHI, C. L. WHITE, T. REVESZ, and G. G. KOVACS, 2013. Globular glial tauopathies (GGT): consensus recommendations. *Acta Neuropathol.* 126(4), 537–544. ISSN 0001-6322.
5. ANGIBAUD, G., C. GAULTIER, and O. RASCOL, 2004. Atypical parkinsonism and Annonaceae consumption in New Caledonia. *Mov Disord* 19(5), 603–614. ISSN 0885-3185.
6. ARMSTRONG, R. A., 2011. Visual signs and symptoms of progressive supranuclear palsy. *Clin Exp Optom* 2011. 94(2), 150–160, ISSN 0816-4622.
7. ARMSTRONG, M. J., I. LITVAN, A. E. LANG, T. H. BAK, K. P. BHATIA, B. BORRONI, A. L. BOXER, D. W. DICKSON, M. GROSSMAN, M. HALLETT, K. A. JOSEPHS, A. KERTESZ, S. E. LEE, B. L. MILLER, S. G. REICH, D. E. RILEY, E. TOLOSA, A. I. TRÖSTER, M. VIDAILHET, and W. J. WEINER, 2013. Criteria for the diagnosis of corticobasal degeneration. *Neurology.* 80(5), 496–503. ISSN 0028-3878.
8. ARNOLD, A. D., D. C. EDGREN, and V. S. PALLADINO, 1953. Amyotrophic lateral sclerosis: fifty cases observed on Guam. *J Nerv Ment Dis* 117(2), 135–139. ISSN 0022-3018.
9. ASAOKA, T., K. TSUCHIYA, H. FUJISHIRO, T. ARAI, M. HASEGAWA, H. AKIYAMA, E. ISEKI, T. ODA, M. ONAYA, and I. TOMINAGA, 2010. Argyrophilic grain disease with delusions and hallucinations: a pathological study. *Psychogeriatrics*. 10(2), 69-76. ISSN 1346-3500.
10. AVILA, J., J. J. LUCAS, M. PEREZ, and F. HERNANDEZ, 2004. Role of tau protein in both physiological and pathological conditions. *Physiol Rev.* 84(2), 361-384. ISSN 0031-9333.
11. BAAS, P. W., T. P. PIENKOWSKI, K. A. CIMBALNIK, K. TOYAMA, S. BAKALIS, F. J. AHMAD, and K. S. KOSIK, 1994. Tau confers drug stability but not cold stability to microtubules in living cells. *J Cell Sci.* 107(1), 135–143. ISSN 0021-9533.
12. BARCLAY, C. L., A. E. LANG, 1997. Dystonia in progressive supranuclear palsy. *J Neurol Neurosurg Psychiatry*. 62(4), 352–356. ISSN 0022-3050.
13. BARSOTTINI, O. G., A. C. FELÍCIO, C. C. AQUINO, and J. L. PEDROSO, 2010. Progressive supranuclear palsy: new concepts. Arq Neuropsiquiatr. 68(6), 938-46. ISSN 0004-282X.
14. BARSOTTINI, O. G, H. B. FERRAZ, A. C. MAIA Jr., C. J. SILVA, and A. J. ROCHA, 2007. Differentiation of Parkinson's disease and progressive supranuclear palsy with magnetic resonance imaging: the first Brazilian experience. *Parkinsonism Relat Disord*. 13(7), 389-393. ISSN 1353-8020
15. BATLA, A., R. NEHRU, and T. VIRAY, 2010. Vertical wrinkling of the forehead or Procerus sign in Progressive Supranuclear Palsy. J Neurol Sci. 298(1-2), 148-149. ISSN 1302-1664.
16. BLAYLOCK, R. L., J. MAROON, 2011. Immunoexcitotoxicity as a central mechanism in chronic traumatic encephalopathy-a unifying hypothesis. *Surg Neurol Int*. 2(107). ISSN 2152-7806.
17. BOEVE B. *Corticobasal degeneration.* The syndrome of the disease. In: Litvan I. Atypical parkinsonian disorders. Clinical and research aspects. Humana Press, 2005. ISBN 978-1-59259-834-2
18. BOEVE B, F. BRADLEY. *Corticobasal degeneration*. In: Adler C, Ahlskog K, eds. Parkinson's disease and movement disorders: Diagnosis and treatment guidelines for the practicing physician. Totawa NJ, Humana, 2000. ISBN978-1-59269-410-8
19. BOEVE, B., D. DICKSON, J. DUFFY, J. BARTLESON, M. TRENERRY, and R. PETERSEN, 2003. Progressive nonfluent aphasia and subsequent aphasic dementia associated with atypical progressive supranuclear palsy pathology. *Eur Neurol* 49(2), 72-78. ISSN 0014-3022.

20. BOEVE, B., A.E. LANG, and I. LITVAN, 2003. Corticobasal degeneration and its relationship to progressive supranuclear palsy and frontotemporal dementia. *Ann Neurol*. 54(Suppl 5), S15-19. ISSN 2331-1452.
21. BORRONI, B., M. MALINVERNO, F. GARDONI, A. ALBERICI, L. PARNETTI, E. PREMI, U. BONUCCELLI, M. GRASSI, D. PERANI, P. CALABRESI, M. DI LUCA, and A. PADOVANI, 2008. Tau forms in CSF as a reliable biomarker for progressive supranuclear palsy. *Neurology.* 71(22), 1796–1803. ISSN 0028-3878.
22. BOTHA, H., J. L. WHITWELL, A. MADHAVEN, M. L. SENJEM, V. LOWE, and K. A. JOSEPHS, 2014. The pimple sign of progressive supranuclear palsy syndrome. *Parkinsonism Relat Disord.* 20(2), 180-185. ISSN 1353-8020.
23. BOWER, J.H., D. M. MARAGANORE, S. K. McDONNELL, and W. A. ROCCA, 1997. Incidence of progressive supranuclear palsy and multiple system atrophy in Olmsted County, Minnesota, 1976 to 1990. *Neurology.* 49(5), 1284-1288. ISSN 0028-3878.
24. BOWER, J.H., D. M. MARAGANORE, S. K. McDONNELL, and W. A. ROCCA, 1999. Incidence and distribution of parkinsonism in Olmsted County, Minnesota, 1976-1990. Neurology. 52(6), 1214-1220. ISSN 0028-3878.
25. BOXER, A. L., M. D. GESCHWIND, N. BELFOR, M. L. GORNO-TEMPINI, G. F. SCHAUER, B. L. MILLER, M. W. WEINER, and H. J. ROSEN, 2006. Patterns of brain atrophy that differentiate corticobasal degeneration syndrome from progressive supranuclear palsy. Arch Neurol. 63(1), 81-86. ISSN 0003-9942.
26. BOXER, A. L., A. E. LANG, M. GROSSMAN, D. S. KNOPMAN, B. L. MILLER, L. S. SCHNEIDER, R. S. DOODY, A. LEES, L. I. GOLBE, D. R. WILLIAMS, J. C. CORVOL, A. LUDOLPH, D. BURN, S. LORENZL, I. LITVAN, E. D. ROBERSON, G. U. HÖGLINGER, M. KOESTLER, C. R. JACK Jr., V. VAN DEERLIN, C. RANDOLPH, I. V. LOBACH, H. W. HEUER, I. GOZES, L. PARKER, S. WHITAKER, J. HIRMAN, A. J. STEWART, M. GOLD, and B. H. MORIMOTO, 2014. Davunetide in patients with progressive supranuclear palsy: a randomised, double-blind, placebo-controlled phase 2/3 trial. *Lancet Neurol.* 13(7), 676-685. ISSN 1474-4465.
27. BRAAK, H., E. BRAAK, 1987. Argyrophilic grains: characteristic pathology of cerebral cortex in cases of adult onset dementia without Alzheimer changes. *Neurosci Lett* 76(1), 124-127. ISSN 0304-3940.
28. BRANDT, R., J. LEGER, and G. LEE, 1995. Interaction of tau with the neural plasma membrane mediated by tau's amino-terminal projection domain. *J Cell Biol* 131(5), 1327–1340. ISSN 0021-9525.
29. BRION, S., C. P. JEDANYK, 1972. Trouble du transfer interhemispherique a propos de trois observations de tumeurs du corps calleux: Le signe de la main étrangére. *Revie Neurologique* (Paris) 126, 257-266.
30. CAPARROS-LEFEBVRE, D., A. J. LEES, 2005. Atypical Unclassifiable Parkinsonism on Guadeloupe: An Environmental Toxic Hypothesis. *Mov Disorders.* 20(Suppl 12), S114-118. ISSN 0885-3185.
31. CAPARROS-LEFEBVRE, D., N. SERGEANT, A. LEES, A. CAMUZAT, S. DANIEL, A. LANUZEL, A.BRICE, E. TOLOSA, A. DELACOURTE, and C. DUYCKAERTS, 2002. Guadeloupean parkinsonism: a cluster of progressive supranuclear palsy-like tauopathy. Brain. 125(4), 801-811. ISSN 1460-2156.
32. CASSIDY, A., 2016. The clinical assessment of apraxia. *Pract Neurol*. 16(4), 317-322. ISSN 1474-7758.
33. CILLIA, R., C. ROSSI, D. FROSINI, D. VOLTERRANI, C. SIRI, C. PAGNI, R. BENTI, G. PEZZOLI, U. BONUCCELLI, A. ANTONINI, and R. CERAVOLO, 2011. Dopamine transporter SPECT imaging in corticobasal syndrome. *PLoS One.* 6(5), e18301. ISSN 1932-6203.
34. COLLINS, S. J., J. E. AHLSKOG, J. E. PARISI, and D. M. MARAGANORE, 1995. Progressive supranuclear palsy: neuropathologically based diagnostic clinical criteria. J Neurol Neurosurg Psychiatry. 58(2), 167-173. ISSN 0022-3050.
35. COLOSIMO, C., T. H. BAK, M. BOLOGNA, annd A. BERARDELLI, 2014. Fifty years of progressive supranuclear palsy. *J Neurol Neurosurg Psychiatry* 85(8), 938-944. ISSN 0022-3050.
36. COLOSIMO, C., M. MERELLO, and F. E. PONTIERI, 1996. Amantadine in parkinsonian patients unresponsive to levodopa. *J Neurol.* 243(5), 422-425. ISSN 0340-5354.
37. CORDIVARI, C., V. P. MISRA, S. CATANIA, and A. J. LEES, 2001. Treatment of dystonic clenched fist with botulinum toxin. Mov Disord. 16(5), 907-913. ISSN 0885-3185.
38. COTTER, C., T. ARMYTAGE, and D. CRIMMINS, 2010. The use of zolpidem in the treatment of progressive supranuclear palsy. J Clin Neurosci. 17(3), 385-386. ISSN 0967-5868.
39. COX, P. A., O. W. SACKS, 2002. Cycad neurotoxins, consumption of flying foxes, and ALS-PDC disease in Guam. *Neurology* 58(6), 956–959. ISSN 0028-3878.

40. CRARY, J. F., J. Q. TROJANOWSKI, J. A. SCHNEIDER, J. F. ABISAMBRA, E. L. ABNER, I. ALAFUZOFF, S. E. ARNOLD, J. ATTEMS, T. G. BEACH, E. H. BIGIO, N. J. CAIRNS, D. W. DICKSON, M. GEARING, L. T. GRINBERG, P. R. HOF, B. T. HYMAN, K. JELLINGER, G. A. JICHA, G. G.KOVACS, D. S. KNOPMAN, J. KOFLER, W. A. KUKULL, I. A. MACKENZIE, E. MASLIAH, A. McKEE, T. J. MONTINE, M. E. MARRA, J. H. NELTNER, I. SANTA-MARIA, W. W. SEELEY, A. SERRANO-POZO, M. L. SHELANSKI, T. STEIN, M. TAKAO, D. R. THAL, J. B. TOLEDO, J. C. TRONCOSO, J. P. VONSATTEL, C. L. WHITTE 3rd, T. WISNIEWSKI, R. L. WOJTJER, M. YAMADA, and P. T. NELSON, 2014. Primary age-related tauopathy (PART): a common pathology associated with human aging. *Acta Neuropathol.* 128(6), 755–766. ISSN 0001-6322.
41. DASH, S. K., 2013. Zolpidem in Progressive Supranuclear Palsy. Case Rep Neurol Med. 250865. ISSN 2090-6676.
42. DEGNAN, A. J., L. M. LEVY, 2014. Neuroimaging of rapidly progressive dementias, part 1: neurodegenerative etiologies. Am J Neuroradiol. 35(3), 418-423. ISSN 0195-6108
43. DICKSON, D. W., Z. AHMED, A. A. ALGOM, Y. TSUBOI, and K. A. JOSEPHS, 2010. Neuropathology of variants of progressive supranuclear palsy. *Curr Opin Neurol* 23(4), 394-400. ISSN 1350-7540.
44. DI FABRIO, R. P., C. ZAMPIERI, and P. TUITE, 2008. Gaze control and foot kinematics during stair climbing: characteristics leading to fall risk in progressive supranuclear palsy. *Phys Ther.* 88(2), 240–250. ISSN 0031-9023.
45. DI STEFANO, F., A. KAS, M. O. HABERT, P. DECCAZES, F. LAMARI, S. LISTA, H. HAMPEL, and M. TEICHMANN, 2016. The phenotypical core of Alzheimer-related and nonrelated variants of the corticobasal syndrome: a systematic clinical, neupsychological, imaging, and biomarker study. *Alzheimers Dement.* 12(7), 786-95. ISSN 1552-5260.
46. DONALDSON, I. M., C. D. MARSDEN, S. A. SCHNEIDER, and K. P. BHATIA. *Marsden's book of movement disorders.* Oxford University Press Inc., New York 2012. ISBN 9780192619112.
47. DUBOIS, B., A. SLACHEVSKY, B. PILLON, R. BEATO, J. M. VILLALPONDA, and I. LITVAN, 2005. „Applause sign" helps to discriminate PSP from FTD and PD. Neurology. 64(12), 2132-2133. ISSN 0028-3878.
48. EGERTON, T., D. R. WILLIAMS, and R. IANSEK, 2012. Comparison of gait in progressive supranuclear palsy, Parkinson's disease and healthy older adults. *BMC Neurology* 12, 116. ISSN 1471-2377.
49. ELIZAN, T., A. HIRANO, B. M. ABRAMS, R. L. NEED, C. VAN NUIS, and C. C. KURLANDE, 1966. Amyotrophic lateral sclerosis and parkinsonism-dementia complex of Guam. Neurological Re-evaluation. *Arch Neurol* 14(4), 356 –368. ISSN 0003-9942.
50. ERRO, R., P. BARONE, M. MOCCIA, M. AMBONI, and C. VITALE, 2013. Abnormal eating behaviors in progressive supranuclear palsy. *Eur J Neurol.* 20(3), e47–48. ISSN 1468-1331.
51. FERRER, I., G. SANTPERE, and F. W. LEEUWEN, 2008. Argyrophilic grain disease. *Brain* 131(6), 1416-1432. ISSN 1460-2156.
52. FILIPPI, L., C. MANNI, M. PIERANTOZZI, L. BRUSA, R. DANIELI, P. STANZIONE, and O. SCHILLACI, 2006. 123I-FP-CIT in progressive supranuclear palsy and in Parkinson's disease: a SPECT semi quantitative study. *Nucl Med Commun.* 27(4), 381-386. ISSN 0143-3636.
53. FORREST, S. L., J. J. KRIL, C. H. STEVENS, J. B. KWOK, M. HALLUPP, W. S: KIM, Y. HUANG, C. V. McGINLEY, H. WERKA, M. C. KIERNAN, J. GÖTZ, M. G. SPILLANTINI, J. R.HODGES, L. M. ITTNER, and G. M. HALLIDAY, 2018. Retiring the term FTDP-17 as MAPT mutations are genetic forms of sporadic frontotemporal tauopathies. *Brain.* 141(2), 521-534. ISSN 1460-2156.
54. FOSTER, N. L., K. WILHELMSEN, A. A. SIMA, M. Z. JONES, C. J. D'AMATO, and S. GILMAN, 1997. Frontotemporal dementia and parkinsonism linked to chromosome 17: a consensus conference. Conference Participants. Ann Neurol. 41(6), 706-715. ISSN 0364-5134.
55. FUJIOKA, S., A. A. ALGOM, M. E. MURRAY, M. Y. SANCHEZ-CONTRERAS, P. TACIK, Y. TSUBOI, J. A. VAN GERPEN, R. J. UITTI, R. RADEMAKERS, O. A. ROSS, Z. K. WSZOLEK, and D. W. DICKSON, 2016. Tremor in progressive supranuclear palsy. Parkinsonism Relat Disord. 27, 93-97. ISSN 1353-8020.
56. GAIG, C., F. GRAUS, Y. COMPTA, B. HÖGL, L. BATALLER, N. BRŰGGEMANN, C. GORDANA, A. HEIDBREDER, K. KOTSCHET, J. LEWERENZ, S. MACHER, M. J. MARTÍ, T. MONTOJO, J. PERÉZ-PERÉZ, I. PUERTAS, C. SEITZ, M. SIMABUKURO, N. TÉLLEZ, K. P. WANDINGER, A. IRANZO, G. ERCILLA, L. SABATER, J. SANTAMARIA, and J. DALMAU, 2017. Clinical manifestations of the anti-IgLON5 disease. Neurology. 88(18), 1736-1743. ISSN 0028-3878.

57. GALAZKY, I., J. KAUFMANN, S. LORENZL, G. EBERSBACH, F. GANDOR, T. ZAEHLE, S. SPECHT, S. STALLFORTH, U. SOBIERAY, E. WIRKUS, F. CASJENS, H. J. HEINZE, A. KUPSCH, and J.VOGES, 2018. Deep brain stimulation of the pedunculopontine nucleus for treatment of gait and balance disorder in progressive supranuclear palsy: Effects of frequency modulations and clinical outcome. Parkinsonism Relat Disord. 50, 81-86. ISSN 1353-8020.

58. GAO, A. F., A. FAUST-SOCHER, M. AL-MURSHED, M. R. DEL BIGIO, A. E. LANG, D. G. MUNOZ, 2017. Progressive ataxia and palatal tremor: Two autopsy cases of a novel tauopathy. *Mov Disord.* 32(10), 1465-1473. ISSN 0885-3185.

59. GAO, Y-L., N. WANG, F-R. SUN, X-P. CAO, W. ZHANG, and J-T. YU, 2018. Tau in neurodegenerative disease. *Ann Transl Med.* 6(10), 175. ISSN 2305-5839.

60. GELPI, E., R. HÖFTBERGER, F. GRAUS, H. LING, J. L. HOLTON, T. DAWSON, M. POPOVIC, J. PRETNAR-OBLAK, B. HÖGL, E. SCHMUTZHARD, W. POEWE, G. RICKEN, J. SANTAMARIA, J. DALMAU, H. BUDKA, T. REVESZ, and G. G. KOVACS, 2016. Neuropathological criteria of anti-IgLON5-related tauopathy. *Acta Neuropathol.* 132(4), 531–543. ISSN 0001-6322.

61. GHETTI, B., M. HUTTON, and Z. K. WSZOLEK. *Frontotemporal dementia and parkinsonism linked to chromosome 17 associated with tau gene mutations (FTDP-17T).* In Neurodegeneration: The Molecular Pathology of Dementia and Movement Disorders, Dickson D., Basel: ISN Neuropath Press, 2003.

62. GIBB, W. R., P. J. LUTHERT, and C. D. MARSDEN, 1989. Corticobasal degeneration. *Brain* 112 (5), 1171-1192. ISSN 1460-2156.

63. GOEDERT, M., G. M. SPILLANTINI, 2017. Propagation of tau aggregates. *Molecular Brain.* 10(1), 18. ISSN 1756-6606.

64. GOLBE, L. I., P. H. DAVIS, B. S. SCHOENBERG, and R. C. DUVOISIN, 1988. Prevalence and natural history of progressive supranuclear palsy. *Neurology* 38(7), 1031-1034. ISSN 0028-3878.

65. GOMEZ-ISLA, T., R. HOLLISTER, H. WEST, S. MUI, J. H. GROWDON, R. C. PETERSEN, J. E. PARISI, and B. T. HYMAN, 1997. Neuronal loss correlates with but exceeds neurofibrillary tangles in Alzheimer'sdisease. *Ann Neurol.* 41(1), 17–24. ISSN 0364-5134.

66. GRAUS, F., J. SANTAMARIA, 2017. Understanding anti-IgLON5 disease. *Neurol Neuroimmunol Neuroinflamm.* 4(5), e393. ISSN 2332-7812.

67. GREENWOOD, J. A., G. V. JOHNSON, 1995. Localization and in situ phosphorylation state of nuclear tau. *Exp Cell Res* 220(2), 332–337. ISSN 0014-4827.

68. GROSS, R. G., M. GROSSMAN, 2008. Update on apraxia. *Curr Neurol Neurosci Rep* 8(6), 490–496. ISSN 1528-4042.

69. HABUCHI, C., S. IRITANI, H. SEKIGUCHI, Y. TORII, R. ISHIHARA, T. ARAI, M. HASEGAWA, K. TSUCHIYA, H. AKIYAMA, H. SHIBAYAMA, and N. OZAKI, 2011. Clinicopathological study of diffuse neurofibrillary tangles with calcification: With special reference to TDP-43 proteinopathy and alpha synucleinopathy. *J Neurol Sci.* 301(1-2), 77–85. ISSN 1878-5883.

70. HASEGAWA, M., T. NONAKA, and M. MASUDA-SUZUKAKE, 2017. Prion-like mechanisms and potential therapeutic targets in neurodegenerative disorders. Pharmacol Ther. 172, 22-33. ISSN 0163-7258.

71. HASSAN, A., J. E. PARISI, and K. A. JOSEPHS, 2012. Autopsy-proven progressive supranuclear palsy presenting as behavioral variant frontotemporal dementia. *Neurocase.* 18(6), 478-488. ISSN 1465-3656.

72. HIRANO, A., L. T. KURLAND, R. S. KROOTH, and S. LESSELL, 1961. Parkinsonism-dementia complex, an endemic disease on the island of Guam: 1.Clinical features. *Brain* 84, 642– 661. ISSN 1460-2156.

73. HÖGLINGER, G. U., 2018. Is it useful to classify PSP and CBD as different disorders? No. *Mov Disord Clin Pract.* 5(2), 141-144. ISSN 2330-1619.

74. HÖGLINGER, G. U , G. RESPONDEK, M. STAMELOU, C. KURZ, K. A. JOSPEHS, A. E. LANG, B. MOLLENHAUER, U. MŰLLER, C. NILSSON, J. L. WHITWELL, T. ARZBERGER, E. ENGLUND, E. GELPI, A. GIESE, D. J. IRWIN, W. G. MEISSNER, A. PANTEYLAT, A. RAJPUT, J. C. VAN SWIETEN, C. TROAKES, A. ANTONINI, K. P. BHATIA, Y. BORDELON, Y. COMPTA, J. C. CORVOL, C. COLOSIMO, D. W. DICKSON, R. DODEL, L. FERGUSON, M. GROSSMAN, J. KASSUBEK, F. KRISMER, J. LEVIN, S. LORENZL, H. R. MORRIS, P. NESTOR, W. H. OERTEL, W. POEWE, G. RABINOVICI, J. B. ROWE, G. D. SCHELLENBERG, K. SEPPI, T. VAN EIMEREN, G. K. WENNING, A. L. BOXER, L. I. GOLBE, and I. LITVAN, 2017. Clinical diagnosis of progressive supranuclear palsy: The movement disorder society criteria. Mov Disord. 32(6), 853-864. ISSN 0885-3185.

75. HONORAT, J. A., L. KOMOROWSKI, K. A. JOSEPHS, K. FECHNER, E. K. ST LOUIS, S. R. HINSON, S. LEDERER, N. KUMAR, A. GADOTH, V. A. LENNON, S. J. PITTOCK, and A. McKEON, 2017. IgLON5 antibody: Neurological accompaniments and outcomes in 20 patients. Neurol Neuroimmunol Neuroinflamm. 4(5), e385. ISSN 2332-7812.
76. HUGHES, A. J., S. E. DANIEL, Y. BEN-SHLOMO, and A. J. LEES, 2012. The accuracy of diagnosis of parkinsonian syndromes in a specialist movement disorder service. *Brain* 125(4), 861-870. ISSN 1460-2156.
77. CHANG, H. Y., T. K. SANG, and A. S. CHIANG, 2018. Untangling the tauopathy for Alzheimer's disease and parkinsonism. *J Biomed Sci.* 25(1), 54. ISSN 1021-7770.
78. CHAUDHURI, K. R., M. T. HU, and D. J. BROOKS, 2000. Atypical parkinsonism in Afro-Caribbean and Indian origin immigrants to the UK. *Mov Disord.* 15(1), 18–23. ISSN 0885-3185.
79. IGLESIAS, J. E., K. VAN LEEMPUT, P. BHATT, C. CASILLAS, S. DUTT, N. SCHUFF, D. TRURAN-SACREY, A.BOXER, and B. FISCHL. Bayesian segmentation of brainstem structures in MRI. *Neuroimage* 113, 184-195. ISSN 1095-9572.
80. IM, J. H., S. J. CHUNG, J. S. KIM, and M. C. LEE, 2006. Differential patterns of dopamine transporter loss in the basal ganglia of progressive supranuclear palsy and Parkinson's disease: analysis with [(123)I]IPT single photon emission computed tomography. *J Neurol Sci* 244(1-2),103-109. ISSN 1878-5883.
81. IMAI, H., T. NAKAMURA, T. KONDO, H. NARABAYASHI, 1993. Dopa unresponsive pure akinesia of freezing. A condition within a wide spectrum of PSP? *Adv Neurol.* 60, 622–625. ISSN 0091-3952.
82. IRWIN, J., 2016. Tauopathies as Clinicopathological Entities. *Parkinsonism Relat Disord.* 22 (Suppl 1), S29-33. ISSN 1353-8020.
83. ISHIKI, A., R. HARADA, N. OKAMURA, N. TOMITA, C. C. ROEWE, V. L. VILLEMAGNE, K. YANAI, Y. KUDO, H. ARAI, S. FURUMOTO, M. TASHIRO, and K. FURUKAWA, 2016. Tau imaging with [18 F]THK-5351 in progressive supranuclear palsy. *Eur J Neurol.* 24(1), 130–136. ISSN 1351-5101.
84. ITO, Y., T. KATO, T. SUZUKI,Y. YOKOKAWA, I. AIBA, Y. ARAHATA, K. ITO, T. YASUDA, and G. SOBUE, 2003. Neuroradiologic and clinical abnormalities in diffuse neurofibrillary tangles with calcification (Kosaka-Shibayama disease). *J Neurol Sci.* 209(1-2), 105–109. ISSN 1878-5883.
85. JANKOVIC, J., D. I. FRIEDMAN, F. J. PIROZZOLO, and J. A. McCRARY, 1990. Progressive supranuclear palsy: motor, neurobehavioral, and neuro-ophthalmic findings. Adv Neurol. 53, 293-304. ISSN 0091-3952.
86. JAVIDNIA, M., B. T. KURD-MISTO, and C. E-H. MOUSSA, 2017. An update on clinical trials targeting human tauopathies. *Clin Trials Degener Dis.* 2(3), 66-76. ISSN 2542-3983.
87. JELLINGER, K. A., C. BANCHER, 1998. Senile dementia with tangles (tangle predominant form of senile dementia). *Brain Pathol* 8(2), 367–376. ISSN 1015-6305.
88. JOSEPHS, K. A., 2018. Current Understanding of Neurodegenerative Diseases Associated With the Protein Tau. *Mayo Clin Proc.* 92(8), 1291-1303. ISSN 0025-6196.
89. JOSEPHS, K. A., J. R. DUFFY, E. A. STRAND, J. L. WHITWELL, K. F. LAYTON, J. E. PARISI, M. F. HAUSER, R. J. WITTE, B. F. BOEVE, D. S. KNOPMAN, D. W. DICKSON, C. R. JACK Jr., and R. C PETERSEN, 2006. Clinicopathological and imaging correlates of progressive aphasia and apraxia of speech. *Brain* 129(6), 1385-1398. ISSN 1460-2156.
90. JOSEPHS, K. A., J. L. WHITWELL, P. TACIK, J. R. DUFFY, M. L. SENJEM, N. TOSAKULWONG, C. R. JACK, D. W. DICKSON, and M. E. MURRAY, 2016. [18F]AV-1451 tau-PET uptake does correlate with quantitatively measured 4R-tau burden in autopsy-confirmed corticobasal degeneration. *Acta Neuropathol.* 132(6), 931–933. ISSN 0001-6322.
91. KATO, N., ARAI, K., and T. HATTORI, 2003. Study of the rostral midbrain atrophy in progressive supranuclear palsy. *J Neurol Sci* 210(1-2), 57-60. ISSN 1878-5883.
92. KHABAZIAN, I., J. S. BAINS, D. E. WILLIAMS, J. CHEUNG, J. M. WILSON, B. A. PASQUALOTTO, S. L. PELECH, R. J.ANDERSEN, Y. T. WANG, L. LIU, A. NAGAI, S. U. KIM, U. K. CRAIG, and C. A. SHAW, 2002. Isolation of various forms of sterol beta-D-glucoside from the seed of Cycas circinalis: neurotoxicity and implications for ALS/parkinsonism dementia complex. *J Neurochem* 82(3), 516 –528. ISSN 0022-3042.

93. KIKUCHI, A., N. OKAMURA, T. HASEGAWA, R. HARADA, S. WATANUKI, Y. FUNAKI, K. HIRAOKA, T. BABA, N. SUGENO, R. OSHIMA, S. YOSHIDA, J. KOBAYASHI, M. EZURA, M. KOBAYASHI, O. TANO, S. MUGIKURA, R. IWATA, A. ISHIKI, K. FURUKAWA, H. ARAI, S. FURUMOTO, M. TASHIRO, K. YANAI, Y. KUDO, A. TAKEDA, and M. AOKI, 2016. *In vivo* visualization of tau deposits in corticobasal syndrome by 18F-THK5351 PET. *Neurology*. 87(2), 2309–16. ISSN 0028-3878.

94. KOEDAM, E. L., M. LEHMANN, W. M. VAN DER FLIER,P. SCHELTENS, Y. A. PIJNENBURG, N. FOX, F. BARKHOF, and M. P. WATTJES, 2011. Visual assessment of posterior atrophy development of a MRI rating scale. *Eur Radiol.* 21(12), 2618-2625. ISSN 0938-7994.

95. KOGA, S., K. A. JOSEPHS, K. OGAKI, C. LABBÉ, R. J. UITTI, N. GRAFF-RADFORD, J. A. VAN GERPEN, W. P. CHESHIRE, N. AOKI, R. RADEMAKERS, Z. K. WSZOLEK, O. A. ROSS, D. W. DICKSON, 2016. Cerebellar ataxia in progressive supranuclear palsy: an autopsy study of PSP-C. *Mov Disord*. 31(5), 653-662. ISSN 0885-3185.

96. KOMPOLITI, K., C. G. GOETZ, B. F. BOEVE, D. M. MARAGANORE, J. E. AHLSKOG, C. D. MARSDEN, K. P.BHATIA, P. E. GREENE, S. PRZEDBORSKI, E. C. SEAL, R. S. BURNS, R. A. HAUSER, L. L. GAUGER, S. A. FACTOR, E. S. MOLHO, and D. E. RILEY, 1998. Clinical presentation and pharmacological therapy of corticobasal degeneration. *Arch Neurol*. 55(7), 957-961. ISSN 0003-9942.

97. KOSAKA, K., 1994. Diffuse neurofibrillary tangles with calcification: A new presenile dementia. *J Neurol Neurosurg Psychiatry.* 57(5), 594–596. ISSN 0022-3050.

98. KOSAKA, K., H. SHIBAYAMA, H. KOBAYASHI, T. HOSHINO, and S. IWASE, 1973. An autopsy case with unclassifiable presenile dementia. *Seishin Shinkeigaku Zasshi.* 75(1), 18-34.

99. KOURI, N., J. L. WHITWELL, K. A. JOSEPHS, R. RADEMAKERS, and D. W. DICKSON, 2011. Corticobasal degeneration: a pathologically distinct 4R tauopathy. *Nat Rev Neurol.* 7(5), 263-272. ISSN 1759-4766.

100. KAHLSON, M. A., K. J. COLODNER, 2015. Glial tau pathology in tauopathies: functional consequences. *J Exp Neurosci.* 9(Suppl 2), 43–50. ISSN 1179-0695.

101. KHANNA, M. R., J.KOVALEVICH, V. M. LEE, J. Q. TROJANOWSKI, and K. R. BRUNDEN, 2016. Therapeutic strategies for the treatment of tauopathies: Hopes and challenges. *Alzheimers Dement.* 12(10), 1051-1065. ISSN 1552-5260.

102. KOLAROVA, M., F. GARCÍA-SIERRA, A. BARTOS, J. RICNY, and D. RIPOVA, 2012. Structure and pathology of tau protein in Alzheimer disease. *Int J Alzheimers Dis*., 731526. ISSN 2090-8024.

103. KOVACS, G. G., 2016. Molecular Pathological Classification of Neurodegenerative Diseases: Turning towards Precision Medicine. *Int J Mol Sci*.17(2), 189. ISSN 1661-6596.

104. KOVACS, G. G., I. FERRER, L. T. GRINBERG, I. ALAFUZOFF, J. ATTEMS, H. BUDKA, N. J. CAIRNS, J. F. CRARY, C. DUYCKAERTS, B. GHETTI, G. M. HALLIDAY, J. W. IRONSIDE, S. LOVE, I. R. MACKENZIE, D. G. MUNOZ, M. E. MURRAY, P. T. NELSON, H. TAKAHASHI, J. Q. TROJANOWSKI, O. ANSORGE, T. ARZBERGER, A. BARBORIE, T. G. BEACH, K. F. BIENIEK, E. H.BIGIO, I. BODI, B. N. DUGGER, M. FEANY, E. GELPI, S. M.GENTLEMAN, G. GIACCONE, K. J. HATANPAA, R. HEALE, P. R. HOF, M. HOFER, T. HORTBÁGYI, K. JELLINGER, G. A. JICHA, P. INCE, J. KOFLER, E. KÖVARI, J. J. KRIL, D. M.MANN, R. MATEJ, A. C. McKEE, C. McLEAN, I. MILENKOVIC, T. J. MONTINE, S. MURAYAMA, F. B. LEE, J. RAHIMI, R. D. RODRIGUEZ, A. ROZEMÜLLER, J. A. SCHNEIDER, C. SCHULTZ, W. SEELEY, D. SEILHAN, C. SMITH, F. TAGLIAVINI, M. TAKAO, D. R. THAL, J. B. TOLEDO, M. TOLNAY, J. C. TRONCOSO, H. V. VINTERS, S. WEIS, S. B. WHARTON, C. L. WHITE 3rd., T. WISNIEWSKI, J. M. WOULFE, M. YAMADA, and D. W. DICKSON, 2016. Aging-related tau astrogliopathy (ARTAG): harmonized evaluation strategy. *Acta Neuropathol.* 131(1), 87-102. ISSN 0001-6322.

105. KRÄMER-ALBERS, E. M., R. WHITE, 2011. From axon-glial signalling to myelination: the integrating role of oligodendroglial Fyn kinase. *Cell Mol Life Sci.* 68(12), 2003–2012. ISSN 1420-9071.

106. KURZ, C., G. EBERSBACH, G. RESPONDEK, A. GIESE, T. ARZBERGER, and G. U. HÖGLINGER, 2016. An autopsy-confirmed case of progressive supranuclear palsy with predominant postural instability. *Acta Neuropathol Commun.* 4, 120. ISSN 2051-5960.

107. LAMB, R., J. D. ROHRER, A. J. LEES, and H. R. MORRIS, 2016. Progressive supranuclear palsy and corticobasal degeneration: pathophysiology and treatment options. Curr Treat Options Neurol. 18(9), 42. ISSN 1092-8480.

108. LAMOTTE, G., D. AGOSTINI, 2017. Cardiac 123I-MIBG scintigraphy: A window into the brain in Parkinsonism? *J Nuclear Cardiology*. 24(1), 108-110. ISSN 1071-3581.

109. LANNUZEL, A., G. U. HÖGLINGER, S. VERHAEGHE, L. GIRE, S. BELSON, M. ESCOBAR-KHONDIKER, P. POULLAIN, W. H. OERTEL, E. C. HIRSCH, B. DUBOIS, and M. RUBERG, 2007. Atypical parkinsonism in Guadeloupe: a common risk factor for two closely related phenotypes? *Brain.* 130(3), 816-827. ISSN 1460-2156.

110. LEE, V. M., M. GOEDERT, and M, Q. TROJANOWSKI, 2001. Neurodegenerative tauopathies. *Annu Rev Neurosci.* 24, 1121–1159. ISSN 1545-4126.

111. LEE, W. J., J. MOON, T. J. KIM, J. S., JUN, H. S., LEE, Y. J. RYU, S. T. LEE, K. H. JUNG, K. I. PARK, K. Y. JUNG, M. KIM, S. K. LEE, and K. CHU, 2017. The The c-Abl inhibitor, nilotinib, as a potential therapeutic agent for chronic cerebellar ataxia. *J Neuroimmunol.* 309, 82-87. ISSN 0165-5728.

112. LEI, P., S. AYTON, D. I. FINKELSTEIN, L. SPOERRI, G. D. CICCOTOSTO, D. K. WRIGHT, B. X. WONG, P. A. ADLARD, R. A. CHERNY, L. Q. LAM, B. R. ROBERTS, I. VOLITAKIS, G.F. EGAN, C. A. McLEAN, R. CAPPAI, J. A. DUCE, and A. I. BUSH, 2012. Tau deficiency induces parkinsonism with dementia by impairing APP-mediated iron export. *Nat Med.* 18(2), 291-295. ISSN 1078-8956.

113. LEIGH, R. J., D. E. RILEY, 2000. Eye movements in parkinsonism: it's saccadic speed that counts. *Neurology.* 54(5), 1018-1019. ISSN 0028-3878.

114. LEWIS, J., DICKSON, D. W., 2016. Propagation of tau pathology: hypotheses, discoveries, and yet unresolved questions from experimental and human brain studies. *Acta Neuropathol.* 131(1), 27-48. ISSN 0001-6322.

115. LEYNS, C. E. G., D. M. HOLTZMAN, 2017. Glial contributions to neurodegeneration in tauopahies. *Mol Neurodegener*. 12(1), 50. ISSN 1750-1326.

116. LING, H., R. DE SILVA, L. A. MASSEY, R. COURTNEY, G. HONFDHAMUNI, N. BAJAJ, J. LOWE, J. L. HOLTON, A. LEES, and T. REVESZ, 2014. Characteristics of progressive supranuclear palsy presenting with corticobasal syndrome: a cortical variant. *Neuropathol Appl Neurobiol.* 40(2), 149-163. ISSN 0305-1846.

117. LING, H., A. MACEROLLO, 2018. Is it useful to classify PSP and CBD as different disorders? Yes. *Mov Disord Clin Pract.* 5(2), 145-148. ISSN 2330-1619.

118. LING, H., L. A. MASSEY, A. J. LEES, P. BROWN, and B. L. DAY, 2012. Hypokinesia without decrement distinguishes progressive supranuclear palsy from Parkinson's disease. *Brain.* 135(4), 1141-1153. ISSN 1460-2156.

119. LITVAN, I., 2004. Update on progressive supranuclear palsy. *Curr Neurol Neurosci Rep*. 4(4), 296–302. ISSN 1528-4042.

120. LITVAN, I. *Atypical parkinsonian disorders. Clinical and research aspects*. Humana Press 2005, ISBN ISBN 978-1-59259-834-2

121. LITVAN, I., Y. AGID, D. CALNE, G. CAMPBELL, B. DUBOIS, R. C. DUVOISIN, C. G. GOETZ, L. I. GOLBE, J. GRAFMAN, J. H. GROWDON, M. HALLETT, J. JANKOVIC, N. P. QUINN, E. TOLOSA, and D. S. ZEE, 1996. Clinical research criteria for the diagnosis of progressive supranuclear palsy (Steele-Richardson-Olszewski syndrome): report of the NINDS-SPSP international workshop. *Neurology*. 47(1), 1-9. ISSN 0028-3878.

122. LITVAN, I., C. A. MANGONE, A. McKEE, M. VERNY, A. PARSA, K. JELLINGER, L. D'OLHABERRRIAGUE, K. R. CAUDHURI, and R. K. PEARCE, 1996. Natural history of progressive supranuclear palsy (Steele-Richardson-Olszewski syndrome) and clinical predictors of survival: a clinicopathological study. J Neurol Neurosurg Psychiatry. 60(6), 615-620. ISSN 0022-3050.

123. LU, M., K. S. KOSIK, 2001. Competition for microtubule-binding with dual expression of tau missense and splice isoforms. *Mol Biol Cell.* 12(1), 171–184. ISSN 1059-1524.

124. LUBARSKY, M., J. L. JUNCOS, 2008. Progressive supranuclear palsy: a current review. *Neurologist.* 14(2), 79–88. ISSN 1074-7931.

125. LUK, C., Y. COMPTA, N. MAGDALINOU, M. J. MARTÍ, G. HONDHAMUNI, H. ZETTERBERG, K. BLENNOW, R. CONSTANTINESCU, Y. PIJNENBURG, B. MOLLENHAUER, C. TRENKWALDER, J. VAN SWIETEN, W. Z. CHIU, B.BORRONI, A. CÁMARA, P. CHESHIRE, D. R. WILLIAMS, A. J. LEES, and R. DE SILVA, 2012. Development and assessment of sensitive immuno-PCR assays for the quantification of cerebrospinal fluid three and four-repeat tau isoforms in tauopathies. *J Neurochem*. 123(3), 396–405. ISSN 0022-3042.

126. MARCINIAK, E., A. LEBOUCHER, E. CARON, T. AHMED, A. TAILLEUX, J. I. T. DUMONT, E. GERHARDT, P. PAGESY, M. VILENO, C. BOURNONVILLE, M. B. K. HAMDANE, S. LANCEL, D. DEMEYER, S. EDDARKAOUI, E. VALLEZ, D. VIEAU, S. F. E. HUMEZ, B. GRENIER-BOLEY, T. F. OUTEIRO, B. STEALS, P. AMOUYEL, D. BALSCHUN, L. B. BUÉE, and D. BLUM, 2017. Tau deletion promotes brain insulin resistance. *J Exp Med*. 214(8), 2257–2269. ISSN 0022-1007.

127. MARSILI, L., A. SUPPA, A. BERARDELLI, and C. COLOSIMO, 2016. Therapeutic interventions in parkinsonism: Corticobasal degeneration. Parkinsonism Relat Disord. 22 (Suppl 1), S96-100. ISSN 1353-8020.

128. MARTLAND, H. S., 1928. Punch drunk. *Journal of the American Medical Association*, 91(15), 1103–1107. ISSN 0002-9955.

129. MASSEY, L. A., C. MICALEFF, D. C. PAVIOUR, S. S: O'SULLIVAN, H. LING, D. R. WILLIAMS, C. KALLIS, J. L. HOLTON, T. REVESZ, D. J. BURN, T. YOUSRY, A. J. LEES, N. C. FOX, and H. R. JÄGER, 2012. Conventional magnetic resonance imaging in confirmed progressive supranuclear palsy and multiple system atrophy. *Mov Disord.* 27(14), 1754-1762. ISSN 0885-3185.

130. McKEE, A. C., R. C. CANTU, C. J. NOWINSKI, E. T. HEDLEY-WHYTE, B. E. GAVETT, A. E. BUDSON, V. E. SANTINI, H. S. LEE, C. A. KUBILUS, and R. A. STERN, 2009. Chronic traumatic encephalopathy in athletes: progressive tauopathy after repetitive head injury. *J Neuropathol Exp Neurology.* 68(7), 709–735. ISSN 0022-3069.

131. McKEE, A. C., T. D. STEIN, P. T. KIERNAN, and V. E. ALVAREZ, 2015. The neuropathology of chronic traumatic encephalopathy. *Brain Pathol.* 25(3), 350–364. 1015-6305.

132. McKEE, A. C., R. A. STERN, C. J. NOWINSKI, T. D. STEIN, V. E. ALVAREZ, D. H. DANESHVAR, H. S. LEE, S. M. WOJTOWICZ, G. HALL, C. M. BAUGH, D. O. RILEY, K. A. CORMIER, M. A. JACOBS, B. R. MARTIN, C. R. ABRAHAM, T. IKEZU, R. R. REICHARD, B. L. WOLOZIN, A. E. BUDSON, L. E. GOLDSTEIN, N. W. KOWALL, and R. C. CANTU, 2013. The spectrum of disease in chronic traumatic encephalopathy. *Brain.* 136(1), 43–64. ISSN 1460-2156.

133. MEDINA, M., 2018. An Overview on the Clinical Development of Tau-Based Therapeutics. *Int J Mol Sci.* 11;19(4). pii: E1160. ISSN 1661-6596.

134. MERI, Z., A. J. M. HALLS, A. VORTMEYER, V. ZHUKAREVA, K. URYU, V., and M-Y. LEE, 2014. Clinicopathological correlation in progressive ataxia and palatal tremor: a novel tauopathy. *Mov Disord Clin Pract.* 1(1), 50-56. ISSN 2330-1619.

135. MILLE, E., J. LEVIN, M. BRENDEL, C. ZACH, H. BARTHEL, O. SABRI, K. BÖTZEL, P. BARTENSTEIN, A. DANEK, and A. ROMINGER, 2017. Cerebral glucose metabolism and dopaminergic function in patients with corticobasal syndrome. *J Neuroimaging.* 27(2), 255–261. 1051-2284.

136. MONDRAGÓN-RODRÍGUEZ, S., E. TRILLAUD-DOPPIA, A. DUDILOT, C. BOURGEOIS, M. LAUZON, N. LECLERC, and J. BOEHM, 2012. Interaction of endogenous tau protein with synaptic proteins is regulated by N-methyl-D-aspartate receptor-dependent tau phosphorylation. *J Biol Chem*. 287, 32040–32053. ISSN 0021-9258.

137. MORETTI, D. V., G. BINETTI, O. ZANETTI, and G. B. FRISONI, 2014. Rotigotine is safe and efficacious in Atypical Parkinsonism Syndromes induced by both α-synucleinopathy and tauopathy. Neuropsychiatr Dis Treat. 10, 1003-9. ISSN 1176-6328.

138. MUDHER, A., M. COLIN, S. DUJARDIN, M. MEDINA, I. DEWACHTER, S. M. A. NAINI, E-M. MANDELKOW, E. MANDELKOW, L. BUÉE, M. GOEDERT, and J-P. BRION, 2017. What is the evidence that tau pathology spreads through prion-like propagation? *Acta Neuropathol Comm.* 5(1), 99. ISSN 2051-5960.

139. MULDER, D. W., L. T. KURLAND, and L. L. G. IRIARTE, 1954. Neurological diseases on the island of Guam. *US Armed Forces Med J.* 5(12), 1724 –1739. ISSN 0566-0777.

140. MŰLLER, J., G. K. WENNING, M. VERNY, A. McKEE, K. R. CHAUDHURI, K. JELLINGER, W. POEWE, and I. LITVAN, 2001. Progression of dysartria and dysphagia in postmortem-confi rmed parkinsonian disorders. *Arch Neurol.* 58(2), 259–264. ISSN 0003-9942.

141. MURRAY, M. E., N. KOURI, W. L. LIN, C. R. JACK Jr., D. W. DICKSON, and P. VEMURI, 2014. Clinicopathologic assessment and imaging of tauopathies in neurodegenerative dementias. *Alzh Res Ther.* 6(1),1. ISSN 1758-9193.

142. NAGAO, S., O. YOKOTA, R. NANBA, H. TAKATA, T. HARAGUCHI, H. ISHIZU, C. IKEDA, N. TAKEDA, E. OSHIMA, K. SAKANE, S. TERADA, Y. IHARA, and Y. UCHITOMI, 2012. Progressive supranuclear palsy presenting as primary lateral sclerosis but lacking parkinsonism, gaze palsy, aphasia, or dementia. *J Neurol Sci.* 323(1-2), 147-153. ISSN 1878-5883.

143. NATH, U., Y. BEN-SHLOMO, R. G. THOMSON, A. J. LEES, and D. J. BURN, 2003. Clinical features and natural history of progressive supranuclear palsy. *Neurology.* 60(6), 910-916. ISSN 0028-3878.

144. NECPÁL, J., 2014. Syndróm čistej akinézy so zamŕzaním chôdze. *Neurol praxi.* 15(6), 346-349. 1213-1814.

145. NECPÁL, J., 2017. Charakteristika porúch príjmu potravy pri progresívnej supranukleárnej paralýze. *Neurol praxi.* 18(5), 326-328. ISSN 1213-1814.

146. NECPÁL, J., M. STELZER, S. KOŠČOVÁ, and M. PATARÁK, 2016. A Corticobasal Syndrome Variant of Familial Creutzfeldt-Jakob Disease with Stroke-Like Onset. *Case Rep Neurol Med.* Article ID 4167391, 3 pages. ISSN 2090-6676.

147. NICCOLINI, F., M. POLITIS, 2016. A systematic review of lessons learned from PET molecular imaging research in atypical parkinsonism. *Eur J Nucl Med Mol Imaging.* 43(12), 2244-2254. ISSN 1619-7070.

148. OKUN, M.S., M. TAGLIATI, M. POURFAR, H. H. FERNANDEZ, R. L. RODRIGUEZ, R. L. ALTERMAN, and K. D. FOOTE, 2005. Management of referred deep brain stimulation failures: a retrospective analysis from 2 movement disorders centers. Arch Neurol.62(8), 1250-1255. ISSN 0003-9942.

149. OLIVEIRA, L. M., I. BARCELLOS, H. A. G. TEIVE, and R. P. MUNHOZ, 2017. Cognitive dysfunction in corticobasal degeneration. Arq Neuropsiquiatr. 75(8), 570-579. ISSN 1678-4227.

150. OLSZEWSKA , D. A., A. McCARTHY, B. MURRAY, B. MAGENNIS, S. CONNOLLY, and T. LYNCH, 2017. A wolf in sheep‘s clothing: An „alien leg“ in corticobasal syndrome. Tremor Other Hyperkinet Mov (N Y). 7, 455. ISSN 2160-8288.

151. OLSZEWSKI, J., J. STEELE, and J. C. RICHARDSON, 1963. Pathological report on six cases of heterogeneous system degeneration. American Association of Neuropathologists. *J Neuropathol Exp Neurol.* 23, 187–188. 0022-3069.

152. OMALU, B., BAILES, J, R. L. HAMILTON, M. I. KAMBOH, J. HAMMERS, M. CASE, and R. FITZSIMMONS, 2011. Emerging histomorphologic phenotypes of chronic traumatic encephalopathy in american athletes, *Neurosurgery.* 69(1), 173–183. ISSN 0148-396X.

153. OSAKI, Y., Y. MORITA, Y. MIYAMOTO, K. FURUTO, and H. FURUY, 2017. Freezing of gait is an early clinical feature of progressive supranuclear palsy. *Neurol Clin Neurosci.* 5(3), 86–90. ISSN 2049-4173.

154. PARMERA, J. B., R. D. RODRIGUEZ, A. S. NETO, R. NITRINI, and S. M. D. BRUCKI, 2016. Corticobasal syndrome: A diagnostic conundrum. Dement Neuropsychol. 10(4): 267–275. ISSN 1980-5764.

155. PERL, M. L., G. S. ABRAMS, A. M. BOYARSKI, M. BREIDENBACH, D. D. BRIGGS, F. BULOS, W. CHINOWSKY, J. T. DAKIN, G. J. FELDMAN, C. E. FRIEDBERG, et al., 1975. Evidence for anomalous lepton production in e+–e− annihilation. *Phys Rev Lett.* 35(22), 1489-1492. ISSN 0031-9007.

156. PICCIONE, F., E. MANCINI, P. TONIN, and M. BIZZARINI,1997. Botulinum toxin treatment of apraxia of eyelid opening in progressive supranuclear palsy: report of two cases. *Arch Phys Med Rehab.*78(5), 525–529. ISSN 0003-9993.

157. PIRKER, S., L. PERJU-DUMBRAVA, G. G. KOVACS, T. TARUB-WEIDINGER, S. ASENBAUM, and W. PIRKER, 2013. Dopamine D2 receptor SPECT in corticobasal syndrome and autopsy-confirmed corticobasal degeneration. *Parkinsonism Relat Disord.* 19(2), 222–226. ISSN 1353-8020.

158. QUATTRONE, A., G. NICOLETTI, D. MESSINA, F. FERA, F. CONDINO, P. PUGLIESE, P. LANZA, P. BARONE, L. MORGANTE, M. ZAPPIA, U. AGUGIA, and O. GALLO, 2008. MR imaging index for differentiation of progressive supranuclear palsy from Parkinson disease and the Parkinson variant of multiple system atrophy. *Radiology.* 246(1), 214-221. ISSN 0033-8419.

159. QUINN, N, 1996. The “round the houses” sign in progressive supranuclear palsy. *Ann Neurol.* 40(6), 951. ISSN 0364-5134.

160. QUINN, J. P., N. J. CORBETT, K. A. B. KELLETT, and N. M.HOOPER, 2018. Tau proteolysis in the pathogenesis of tauopathies: neurotoxic fragments and novel biomarkers. *J Alzheimers Dis.* 63(1), 13-33. ISSN 1387-2877.

161. RASCOL, O., U. SABATINI, M. SIMONETTA-MOREAU, J. L. MONTASTRUC, A. RASCOL, and M. CLANET, 1991. Square wave jerks in parkinsonian syndromes. *J Neurol Neurosurg Psychiatry.* 54(7), 599-602. ISSN 0022-3050.

162. REBEIZ, J. J., E. H. KOLODNY, and E. P. RICHARDSON Jr., 1968. Corticodentatonigral degeneration with neuronal achromasia. *Arch Neurol.*18(1), 20-33. ISSN 0003-9942.

163. REN, Y., N.SAHARA, 2013. Characteristics of tau oligomers. *Front Neurol.* 4, 102. ISSN 1664-2295.

164. RESPONDEK, G., M. STAMELOU, C. KURZ, L. W: FERGUSON, A. RAJPUT, W. Z. CHIU, J. C. VAN SWIETEN, C. TROAKES, S. AL SARRAJ, E. GELPI, C. GAIG, E. TOLOSA, W. H. OERTEL, A. GIESE, S. ROEBER, T. ARZBERGER, S. WAGENPFEIL, and HÖGLINGER, 2014. The Phenotypic Spectrum of Progressive Supranuclear Palsy: A Retrospective Multicenter Study of 100 Definite Casees. *Mov Disord.* 29(14), 1758-1766. ISSN 0885-3185.

165. RICHARDSON, J. C., J. STEELE, and J. OLSZEWSKI, 1963. Supranuclear ophthalmoplegia, pseudobulbarpalsy, nuchal dystonia and dementia. A clinical report on eight cases of „heterogenous system degeneration“. Trans Am Neurol Assoc. 88, 25-29. ISSN 0065-9479.

166. RILEY, D. E., A. E. LANG, 1988. Corticobasal ganglionic degeneration: further observations in six additional cases. *Neurology.* 38(Suppl1), 360. ISSN 0028-3878.

167. RINNE, J. O., M. S. LEE, P. D. THOMPSON, and C. D. MARSDEN, 1994. Corticobasal degeneration: a clinical study of 36 cases. *Brain.* 117(5), 1183-1196. ISSN 1460-2156.

168. RODRIGUEZ, R. D., L. T. GRINBERG, 2015. Argyrophilic grain disease: An underestimated tauopathy. *Dement Neuropsychol.* 9(1), 2–8. ISSN 1980-5764.

169. RODRIGUEZ, R. D., C. K. SUEMOTO, M. MOLINA, C. M. NASCIMENTO, R. E. P. LEITE, R. E. LUCENA FERRETTI-REBUSTINI, J. M. FARFEL, H. HEINSEN, R. NITRINI, K. UEDA, C. A. PASQUALUCCI, W.JACOB-FILHO, K. YAFFE, and L. T. GRINBERG, 2016. Argyrophilic grain disease: demographics, clinical, and neuropathological features from a large autopsy study. *J Neuropathol Exp Neurol.* 75(7) 628–635. ISSN 0022-3069.

170. ROMANO, S., C. COLOSIMO, 2001. Procerus sign in progressive supranuclear palsy. *Neurology.* 57, 10. ISSN 0028-3878.

171. SABATER, L., C. GAIG, E. GELPI, L. BATALLER, J. LEWERENZ, E. TORRES-VEGA, A. CONTRERAS, B.GIOMETTO, Y. COMPTA, C. EMBID, I. VILASECA, A. IRANZO, J. SANTAMARÍA, J. DALMAU, and F. GRAUS, 2014. A novel non-rapid-eye movement and rapid-eye-movement parasomnia with sleep breathing disorder associated with antibodies to IgLON5: a case series, characterisation of the antigen, and post-mortem study. *Lancet Neurol.* 13(6), 575–586. ISSN 1474-4422.

172. SAEED, U., J. COMPAGNONE, R. I. AVIV, A. P. STRAFELLA, S. E. BLACK, A. E. LANG, and M. MARSELLIS, 2017. Imaging biomarkers in Parkinson‘s disease and Parkinsonian syndromes: current and emerging concepts. Transl Neurodegener. 6, 8. ISSN 2047-9158.

173. SAITO, Y., K. NAKAHARA, H. YAMANOUCHI, and S. MURAYAMA, 2002. Severe involvement of ambient gyrus in dementia with grains. *J Neuropathol Exp Neurol.* 61(9), 789-796. ISSN 0022-3069.

174. SAULLE, M.,B. D. GREENWALD, 2012. Chronic Traumatic Encephalopathy: A Review. *Rehabilitation Research and Practice.* 816069, 9 pages. ISSN 2090-2867.

175. SAYAS, C. L., E. TORTOSA, F. BOLLATI, S. RAMÍREZ-RÍOS, I. ARNAL and J. AVILA, 2015. Tau regulates the localization and function of end-binding proteins 1 and 3 in developing neuronal cells. *J Neurochem.* 133(5), 653–667.

176. SCARAVILLI, T., E. TOLOSA, I. FERRER, 2005. Progressive supranuclear palsy and corticobasal degeneration: lumping versus splitting. *Mov Disord.* 20(Suppl12), S21-28. ISSN 0885-3185.

177. SCHAEFER, M., H - J. HEINZE, and I. GALAZKY, 2010. Alien Hand Syndrome: Neural Correlates of Movements without Conscious Will. *PLoS One.* 5(12), e15010. ISSN 1932-6203.

178. SCHRAG, A., Y. BEN-SHLOMO, and N. P. QUINN, 1999. Prevalence of progressive supranuclear palsy and multiple system atrophy: a cross-sectional study. *Lancet.* 354(9192), 1771-1775. ISSN 0140-6736.

179. SERGEANT, M., A. DELACOURTE, and L. BUEE, 2005. Tau protein as a differential biomarker of tauopathies. *Biochimica et Biophysica Acta*. 1739(2), 179–197. ISSN 0006-3002.

180. SHIBAYAMA, H., H. KOBAYASHI, S. IWASE, M. NAKAGAWA, Y. MARUI, Y. KAYUKAWA, H. IWATA, and T. TAKEUCHI, 1986. Unusual cases of presenile dementia with Fahr's syndrome. *Jpn J Psychiatry Neurol.* 40(1), 85–100. ISSN 0912-2036.
181. SOTIROPOULOS, I., M. C. GALAS, J. M. SILVA, E. SKOULAKIS, S. WEGMANN, M. B. MAINA, D. BLUM, C. L. SAYAS, E. M. MANDELKOW, M. G. SPILLANTINI, N. SOUSA, J. AVILA, M. MEDINA, A: MUDHER, and L. BUEE, 2017. Atypical, non-standard functions of the microtubule associated Tau protein. *Acta Neuropathol Commun.* 5(1), 91. ISSN 2051-5960.
182. SPENCER, P. S., P. B. NUNN, J. HUGON, A. C. LUDOLPH, S. M. ROSS, D. N. ROY, and R. C. ROBETSON, 1987. Guam amyotrophic lateral sclerosis Parkinsonism dementia linked to a plant excitotoxin. *Science*. 237(4814), 517–522.
183. SRUJILES, K., M. REIMOLD, R. M. LISCIC, S. BAUER, E. DIETZEL, I. LIEPELT-SCARFONE, D. BERG, and W. MAETZLER, 2012. Fluorodeoxyglucose positron emission tomography in Richardson's syndrome and progressive supranuclear palsy-parkinsonism. *Mov Disord.* 27(1), 151–155. ISSN 0885-3185.
184. STAMELOU, M., A. ALONSO-CANOVAS, and K. P. BHATIA, 2012. Dystonia in corticobasal degeneration: a review of the literature on 404 pathologically proven cases. *Mov Disord.* 27(6), 696-702. ISSN 0885-3185.
185. STAMELOU, M., N. P. QUINN, and K. P. BHATIA, 2013. „Atypical" atypical parkinsonism: new genetic conditions presenting with features of progressive supranuclear palsy, corticobasal degeneration, or multiple system atrophy-a diagnostic guide. *Mov Disord.* 28(9), 1184-99. ISSN 0885-3185.
186. STEELE, J. C., 2005. Parkinsonism–Dementia Complex of Guam. *Mov Disord.* 20(Suppl.12), S99–S107. ISSN 0885-3185.
187. STEELE, J. C., J. C. RICHARDSON, and J. OLSZEWSKI, 1964. Progressive supranuclear palsy. A heterogeneous degeneration involving the brain stem, basal ganglia and cerebellum with vertical supranuclear gaze and pseudobulbar palsy, nuchal dystonia and dementia. *Arch Neurol.* 10, 333–359. ISSN 0003-9942.
188. SUD, R., E. T. GELLER, and G. D. SCHELLENBERG, 2014. Antisense-mediated exon skipping decreases tau protein expression: A potential therapy for tauopathies. *Mol Ther Nucleic Acids*. 3(7):e180. ISSN 2162-2531.
189. SULTAN, A., F. NESSLANY, M. VIOLET, S. BÉGARD, A. LOYENS, S. TALAHARI, Z. MANSUROGLU, D. MARZIN, N. SERGEANT, S. HUMEZ, M. COLIN, E. BONNEFOY, L. BUÉE, and M-C. GALAS, 2011. Nuclear tau, a key player in neuronal DNA protection. *J Biol Chem.* 286(6), 4566-4575. ISSN 0021-9258.
190. TACIK, P., M. SANCHEZ-CONTRERAS, R. RADEMAKERS, D. W. DICKSON, and Z. K. WSZOLEK, Genetic disorders with tau pathology: a review of the literature and report of two patients with tauopathy and positive family histories. *Neurodegener Dis.* 16(1-2), 12-21. ISSN 1660-2854.
191. TERADA, S., H. ISHIZU, Y. TANABE, Y. TAKEHISA, T. HARAGUCHI, K. HAMAYA, S. NOSE, K. SUDO, and S. KURODA, 2001. Plaque-like structures and arteriosclerotic changes in 'diffuse neurofibrillar tangles with calcification' (DNTC). *Acta Neuropathol*. 102, 597–603. ISSN 0001-6322.
192. TERWEL, D., L. DEWACHTER, and F. VAN LEUVE, 2002. Axonal transport, tau protein, and neurodegeneration in Alzheimer's disease. *Neuromol Med.* 2(2), 151–165. ISSN 1535-1084.
193. TOLNAY, M., M. SCHWIETERT, A. U. MONSCH, H.B. STAEHELIN, D. LANGUI, and A. PROBST, 1997. Argyrophilic grain disease: distribution of grains in patients with and without dementia. *Acta Neuropathol.* 94(4), 353-358. ISSN 0001-6322.
194. TOLOSA, E, I. LITVAN, G. U. HÖGLINGER, D. BURN, A. LEES, M. V. ANDRÉS, B. GÓMEZ-CARRILLO, T. LEÓN, and T. DEL SER, 2014. A phase 2 trial of the GSK-3 inhibitor tideglusib in progressive supranuclear palsy. *Mov Disord.* 29(4):470-478. ISSN 0885-3185.
195. UKAI, K., K. KOSAKA, 2016. Diffuse neurofibrillary tangles with calcification (Kosaka–Shibayama disease). *Psychiatry Clin Neurosci.* 70(3), 131–140. ISSN 1323-1316.
196. URSAN, I. D., R. JIANG, E. M. PICKARD, T. A. LEE, D. NG, and A. S. PICKARD, 2015. Emergence of BCR-ABL kinase domain mutations associated with newly diagnosed chronic myeloid leukemia: A meta-analysis of clinical trials of tyrosine kinase inhibitors. *J Manag Care Spec Pharm.* 21(2), 114–122. ISSN 2376-0540.
197. VANEK, Z. F., J. JANKOVIC, 2001. Dystonia in corticobasal degeneration. *Mov Disord.* 16(2):252-257. ISSN 0885-3185.

198. VIDAL, J. S., M.VIDAILHET, P. DERKINDEREN, T. D. DE GAILLARBOIS, C. TZOURIO, and A. ALPÉROVITCH, 2009. Risk factors for progressive supranuclear palsy: a case control study in France. *J Neurol Neurosurg Psychiatry.* 80(11): 1271–1274. ISSN 0022-3050.

199. VIDAILHET, M., S. RIVAUD, N. GOUIDER-KHOUJA, B. PILLON, A-M. BONNET, B. GAYMARD, and Y. AGID, 1994. Eye movements in parkinsonian syndromes. *Ann Neurol.* 35(4), 420-426.

200. WADIA, P. M., A. E. LANG, 2007. The many faces of corticobasal degeneration. *Parkinsonism Relat Disord.* 13(Suppl3), S336-340. ISSN 1353-8020.

201. WARMUTH-METZ, M., M. NAUMANN, I. CSOTI, and L. SOLYMOSI, 2001. Measurement of the midbrain diameter on routine magnetic resonance imaging: a simple and accurate method of differentiating between Parkinson disease and progressive supranuclear palsy. *Arch Neurol.* 58(7), 1076-1079. ISSN 0003-9942.

202. WEGMANN, S., B. EFTEKHARZADEH, K. TEPPER, K. M. ZOLTOWSKA, R. E. BENNETT, S. DUJARDIN, P. R. LASKOWSKI, D. MacKENZIE, T. KAMATH, C. COMMIIS, C. VANDERBURG, A. D. ROE? Z. FAN, A. M. MOLLIEX, A. HERNANDEZ-VEGA, D. MULLER, A. A: HYMAN, E. MANDELKOW, J. P. TAYLOR, and B. T. HYMAN, 2018. Tau protein liquid-liquid phase separation can initiate tau aggregation. *EMBO J.* 37(7). ISSN 0261-4189.

203. WEINGARTEN, M. D., LOCKWOOD, A. H., S. Y. HWO, M. W. KIRSCHNER, 1975. A protein factor essential for microtubule assembly. *Proc Natl Acad Sci.* 72, 1858–1862. ISSN 0027-8424.

204. WEST, T., Y. HU, P. B. VERGHESE, R. J. BATEMAN, J. B. BRAUNSTEIN, I. FOGELMAN, K. BUDUR, H. FLORIAN, N. MENDOCA, and D. M. HOLTZMAN, 2017. Preclinical and clinical development of ABBV-8E12, a humanized anti-tau antibody, for treatment of Alzheimer‘s disease and other tauopathies. *J Prev Alzheimers Dis.* 4(4), 236-241. ISSN 2426-0266.

205. WHEATON, L. A., HALLETT, M. J., 2007. Ideomotor apraxia: a review. *J Neurol Sci.* 260(1-2), 1-10. ISSN 1878-5883.

206. WHITWELL, J. L., V. J. LOWE, N. TOSAKULWONG, S. D. WEIGAND, M. L. SENJEM, C. G. SHWARZ, A. J. SPYCHALLA, R. C. PETERSEN, C. R. JACK Jr., and K. A. JOSEPHS, 2017. [18 F]AV-1451 tau positron emission tomography in progressive supranuclear palsy. *Mov Disord.* 32(1), 124–33. ISSN 0885-3185.

207. WILLIAMS, D. R., R. DE SILVA, D. C. PAVIOUR, A. PITTMAN, H. C. WATT, L. KILFORD, J. L. HOLTON, T. REVESZ, and A. J. LEES, 2005. Characteristics of two distinct clinical phenotypes in pathologically proven progressive supranuclear palsy: Richardson’s syndrome and PSP-parkinsonism. *Brain.* 128(6), 1247-1258. ISSN 1480-1497.

208. WILLIAMS, D. R., A. J. LEES, 2009. Progressive supranuclear palsy: clinicopathological concepts and diagnostic challenges. *Lancet Neurol.* 8(3), 270–279. ISSN 1474-4422.

209. WILLIAMS, D. R., H. C. WATT, and A. J. LEES, 2006. Predictors of falls and fractures in bradykinetic rigid syndromes: a retrospective study. *J Neurol Neurosurg Psychiatry.* 77(4), 468–473. ISNN 0022-3050.

210. WOLPE, N., J. W. MOORE, C. L. RAE, T. RITTMAN, E. ALTENA, P. HAGGARD, and J. B. ROWE, 2014. The medial frontal-prefrontal network for altered awareness and control of action in corticobasal syndrome. *Brain.* 137(1), 208-220. ISSN 1480-1497.

211. WSZOLEK, Z. K., Y. TSUBOI, B. GHETTI, S. PICKERING-BROWN, Y. BABA, and W. P. CHESHIRE, 2006. Frontotemporal dementia and parkinsonism linked to chromosome 17 (FTDP-17). Orphanet J Rare Dis. 1, 30. ISSN 1750-1172.

212. YARNALL, A. J., D. J. BURN, 2012. Amantadine-induced myoclonus in a patient with progressive supranuclear palsy. *Age Ageing.* 41(5), 695-696. ISSN 0002-0729.

213. YOKOTA, O., S. TERADA, H. ISHIZU, K. TSUCHIYA, Y. KITAMURA, K. IKEDA, K. UÉDA, and S. KURODA, 2002. NACP/α-synuclein immunoreactivity in diffuse neurofibrillary tangles with calcification (DNTC). *Acta Neuropathol.* 104(4), 333–

214. 341. ISSN 0001-6322.

215. ZADIKOFF, C, A. E. LANG, 2005. Apraxia in movement disorders. *Brain.* 128(7), 1480–1497. ISSN 1460-2156.

216. ZHAO, P, B. ZHANG, and S. GAO, 2012. 18F-FDG PET study on the idiopathic Parkinson‘s disease from several parkinsonian-plus syndromes. *Parkinsonism Relat Disord.* 18(Suppl.1), S60–62. ISSN 1353-8020.

KAPITOLY MODERNEJ
NEUROLÓGIE

MUDr. Ján Necpál
KLINICKÁ CHARAKTERISTIKA OCHORENÍ PODMIENENÝCH
PATOLOGICKÝM HROMADENÍM TAU PROTEÍNU

design & layout & vydala © Zuzana Číčelová
tlač: Peter Prekop Print Production

2019, vydanie 1.

vyšlo s láskavou podporou spoločnosti Lundbeck Slovensko s.r.o.

ISBN 978-80-89434-42-8

ŠPECIALIZAČNÁ PRÁCA 2019

KAPITOLY MODERNEJ NEUROLÓGIE

MUDr. Ján Necpál
KLINICKÁ CHARAKTERISTIKA OCHORENÍ PODMIENENÝCH PATOLOGICKÝM HROMADENÍM TAU PROTEÍNU

MUDr. Milan Grofik, PhD.
VÝSKYT A MOŽNÉ PRÍČINY POLYNEUROPATIE PRI PARKINSONOVEJ CHOROBE

MUDr. Ľubica Andraščíková
AKÚTNE ZÁPALOVÉ DEMYELINIZAČNÉ NEUROPATIE

MUDr. Marek Krivošík
CEREBROVASKULÁRNE OCHORENIA V GRAVIDITE

MUDr. Matej Škorvánek, PhD.
DYSTÓNIE A DYSTONICKÉ SYNDRÓMY

MUDr. Natália Jankovičová
NEUROGÉNNE DYSFUNKCIE DOLNÝCH MOČOVÝCH CIEST

MUDr. Pavol Šiška
PARANEOPLASTICKÉ NEUROLOGICKÉ SYNDRÓMY

MUDr. Jana Martinková, PhD.
IMPULZÍVNE A REPETITÍVNE PORUCHY SPRÁVANIA INDUKOVANÉ DOPAMINERGNOU TERAPIOU

MUDr. Michal Kováčik
VÝZNAM KAROTICKEJ ENDARTEREKTÓMIE V NEUROLÓGII

MUDr. Marianna Vitková
ZÍSKANÉ DEMYELINIZAČNÉ OCHORENIA CENTRÁLNEHO NERVOVÉHO SYSTÉMU

RNDr. Katarína Lexová Kolejáková, PhD.
MOLEKULÁRNO-GENETICKÁ DIAGNOSTIKA ALZHEIMEROVEJ CHOROBY

MUDr. Martina Martiníková
STATUS EPILEPTICUS

MUDr. Norbert Leško
AKÚTNA LIEČBA ISCHEMICKEJ CIEVNEJ MOZGOVEJ PRÍHODY

MUDr. Monika Turčanová Koprušáková, PhD.
URČENIE DOMINANCIE HEMISFÉR POMOCOU VYBRANÝCH VYŠETROVACÍCH METÓD

MUDr. Ivana Vachaľová, PhD.
STEREOTAKTICKÁ RÁDIOCHIRURGIA V LIEČBE INTRAKRANIÁLNYCH ARTERIOVENÓZNYCH MALFORMÁCIÍ

MUDr. Karin Gmitterová, PhD.
KOGNITÍVNE PORUCHY PRI PARKINSONOVEJ CHOROBE

MUDr. Janka Surovcová, PhD.
PROTROMBOTICKÉ STAVY A TROMBÓZY VENÓZNYCH SPLAVOV A MOZGOVÝCH ŽÍL

MUDr. Marek Sýkora, PhD.
PORUCHY KARDIOVASKULÁRNYCH REGULÁCIÍ U PACIENTOV S NÁHLOU CIEVNOU MOZGOVOU PRÍHODOU

MUDr. Peter Jombík, PhD.
OKULÁRNE VESTIBULÁRNE EVOKOVANÉ MYOGÉNNE POTENCIÁLY

MUDr. Katarína Sitárová
MYASTÉNIA GRAVIS

ISBN 978-80-89434-42-8
9 788089 434428

www.progress.im

Lundbeck Slovensko
Pribinova 4
811 09 Bratislava